Podręcznik „Podstawy Medycyny Estetycznej" pod redakcją Andrzeja Przylipiaka jest ciekawą pozycją na rynku książek z tej dziedziny, gdyż omawia wszystkie możliwości działań kosmetologicznych i medycznych, zmierzające do korekcji defektów ciała.

Uwzględnienie wszystkich metod, którymi dysponuje szeroko rozumiana medycyna estetyczna, stanowi o dużej wartości podręcznika. Autorzy dedykują książkę kosmetologom choć wydaje się, że po tę pozycję chętnie sięgać będą także wszyscy zainteresowani medycyną estetyczną czy przeciwstarzeniową.

Dr hab. n. med. Mariola Pawlaczyk

ISBN: 978-83-937785-4-6

Podstawy Medycyny Estetycznej

Uniwersytet Medyczny
w Białymstoku

Podstawy Medycyny Estetycznej

Podręcznik dla studentów kosmetologii
pod redakcją
Andrzeja Przylipiaka

Uniwersytet Medyczny
w Białymstoku

Podstawy Medycyny Estetycznej

Podręcznik dla studentów kosmetologii

pod redakcją
Andrzeja Przylipiaka

Białystok 2014

Choćbyśmy cały świat przemierzyli w poszukiwaniu piękna, nie znajdziemy go nigdzie, jeśli nie nosimy go w sobie.

Ralph Waldo Emerson

© Copyright by Andrzej Przylipiak
Białystok 2014

Autorzy:
Dr hab. n. med. Andrzej Przylipiak prof. UM
Dr n. med. Marek Niczyporuk
Mgr Elżbieta Galicka
Mgr Magdalena Donejko
Mgr Edyta Katarzyna Głażewska
Mgr Klaudia Kakareko
Dr n. med. Jerzy Przylipiak

Autorzy ilustracji:
Artur Wdowski
Cezary Wdowski

Projekt okładki:
Elżbieta Galicka
W projekcie wykorzystano: pomnik -Madryt -park artystyczny -zabytki/ Pixabay

ISBN: 978-83-937785-4-6

Wszelkie prawa zastrzeżone.
Publikacja chroniona jest prawem autorskim. Żadna jej część nie może być w jakiejkolwiek formie publikowana bez uprzedniej zgody właścicieli praw autorskich.

Podręcznik jest przeznaczony dla studentów kosmetologii i kosmetologów. Kosmetolodzy nie mają uprawnień do podejmowania działań lekarskich. Lekarze podejmujący działania z zakresu medycyny estetycznej muszą opierać się na innych źródłach niż niniejszy podręcznik.

Skład i łamanie:
Kresowa Agencja Wydawnicza
www.kaw.com.pl, kaw@kaw.com.pl
tel. 85 732 43 47, 692 222 008

PRZEDMOWA

Podręcznik „Podstawy medycyny estetycznej" pod redakcją Andrzeja Przylipiaka jest ciekawą pozycją na rynku książek z tej dziedziny, gdyż omawia wszystkie możliwości działań kosmetologicznych i medycznych, zmierzające do korekcji defektów ciała.

Rozdział pierwszy wprowadza w zagadnienia związane z procesem starzenia skóry. Podano w nim najbardziej charakterystyczne cechy starzejącej się skóry a także czynniki, które w istotny sposób modyfikują proces starzenia. Kolejne rozdziały podręcznika poświęcone są technikom stosowanym w medycynie estetycznej. Wymieniono wszystkie techniki nieinwazyjne służące odmładzaniu twarzy i rąk, podając jednocześnie mechanizm działanie stosowanych substancji oraz protokoły wykonywania poszczególnych zabiegów. W trzech rozdziałach opisano bardzo szczegółowo zabiegi chirurgii plastycznej, wykorzystywane w celu korekcji wyglądu głowy, tułowia, w tym osobno piersi oraz kończyn, zwracając uwagę na odpowiedni dobór pacjentów i konieczność zwracania uwagi na tych z dysmorfofobią oraz kolejność procedur zabiegowych. Uwzględniono chirurgię bariatryczną, abdominoplastykę, liftingi poszczególnych części ciała, możliwości korygowania kształtu różnych części ciała z użyciem implantów. Klasyczne metody chirurgii plastycznej uzupełniono opisami zabiegów przeszczepiania włosów i wykonywanych na tkance tłuszczowej. Podano możliwości korygowania defektów estetycznych skóry takich jak blizny, bliznowce, rozstępy czy niechciane tatuaże. Obok leczenia chirurgicznego łysienia, w rozdziale poświęconym trychologii nie zabrakło miejsca na leczenie farmakologiczne problemów z nadmiernym wypadaniem włosów a także na metody wykorzystywane w celu redukcji nadmiernego czy niepożądanego owłosienia. Osobno opisano metody leczenia cellulitu oraz zmian naczyniowych. W sposób wyczerpujący przedstawiono możliwości jakie stwarza stosowanie leserów w medycynie estetycznej, wymieniając wszystkie wskazania do laseroterapii. W podręczniku nie zabrakło też miejsca dla prezentacji działań z zakresu stomatologii estetycznej. Działania medyczne uzupełnione są opisami zabiegów kosmetycznych i możliwości kosmetycznego kamuflażu defektów skóry.

I właśnie uwzględnienie wszystkich metod, którymi dysponuje szeroko rozumiana medycyna estetyczna, stanowi o dużej wartości podręcznika. Autorzy dedykują książkę kosmetologom choć wydaje się, że po tę pozycję chętnie sięgać będą także wszyscy zainteresowani medycyną estetyczną czy przeciwstarzeniową.

Dr hab. n. med. Mariola Pawlaczyk



SPIS TREŚCI

Czym jest uroda ... 9

1. STARZENIE SIĘ SKÓRY ... 11

1.1 Zmiany mikroskopowe i metaboliczne w tkance ... 11
1.2 Starzenie się skóry – zmiany anatomiczne twarzy ... 14
1.3 Postępowanie zachowawcze – hormonalne przy starzejącej się skórze ... 19
1.4 Znaczenie ochrony przeciw promieniom słonecznym w medycynie estetycznej ... 20
1.5 Znaczenie prawidłowego odżywiania w medycynie estetycznej ... 21
1.6 Znaczenie snu w medycynie estetycznej ... 22

2. ZABIEGI ODMŁADZAJĄCE TWARZ ... 23

2.1 Wypełniacze tkankowe ... 23
2.1.1 Kwas hialuronowy ... 26
2.1.2 Wypełniacze tkankowe stymulujące rozrost tkanki łącznej ... 33
2.1.2.1 Hydroksyapatyt wapnia (CaHa) ... 33
2.1.2.2 Kwas L – polimlekowy ... 36
2.2 Toksyna botulinowa ... 38
2.2.1 Korekta zmarszczek toksyną botulinową ... 44
2.3 Osocze bogatopłytkowe ... 45
2.4 Nici APTOS – niechirurgiczny lifting twarzy ... 47
2.5 Złote nici ... 49
2.6 Hydrolift – nici hialuronowe ... 50
2.7 Modelowanie wypełniaczami twarzy (terapia wolumetryczna) ... 51

3. CHIRURGIA ESTETYCZNA W OBRĘBIE GŁOWY ... 55

3.1 Korekcja powiek – blefaroplastyka ... 55
3.2 Korekcja nosa – rhinoplstyka ... 57
3.3 Korekcja ust – powiększanie warg ... 58
3.4 Korekcja uszu ... 60
3.5 Lifting czoła ... 60
3.6 Face lifting – rhytidektomia ... 62

4. TRYCHOLOGIA ... 65

4.1 Przeszczepianie włosów ... 65
4.2 Postępowanie zachowawcze przy utracie owłosienia ... 67
4.3 Postępowanie chirurgiczne przy utracie owłosienia ... 71
4.4 Nadmierne owłosienie – hypertrichoza ... 72
4.5 Laserowe usuwanie nadmiernego owłosienia ... 73

5. ZABIEGI W OBRĘBIE TKANKI TŁUSZCZOWEJ ... 75

5.1 Liposukcja ... 75
5.2 Nieinwazyjne usuwanie tłuszczu ... 77
5.3 Autologiczny przeszczep tłuszczu wg Rogera Amar ... 79
5.4 Znaczenie komórek macierzystych w medycynie estetycznej ... 80

6. CHIRURGIA ESTETYCZNA PIERSI ... 85

6.1 Powiększanie piersi ... 86
6.2 Rekonstrukcja piersi ... 91
6.3 Lifting piersi ... 93
6.4 Redukcja piersi ... 95
6.5 Korekcja, rekonstrukcja brodawek piersiowych ... 96
6.6 Ginekomastia – korekta piersi u mężczyzn... 97

7. CHIRURGIA ESTETYCZNA TUŁOWIA I KOŃCZYN 99

7.1 Linie Langera ... 99
7.2 Body lifting ... 99
7.3 Abdominoplastyka ... 101
7.4 Korekcja łydek, implanty łydek ... 103
7.5 Implanty pośladków ... 104
7.6 Chirurgia intymna ... 105
7.7 Chirurgia bariatryczna ... 106
7.8 Flebologia estetyczna ... 108
7.9 Redukcja i leczenie cellulitu ... 111

8. CHIRURGIA ESTETYCZNA SKÓRY 113

8.1 Korekcja blizn ... 113
8.2 Leczenie bliznowców ... 116
8.3 Leczenie rozstępów skórnych ... 120
8.4 Korekta i usuwanie tatuaży ... 121
8.5 Roller – mikronakłucia (micro – needling) ... 125
8.6 Peeling medyczny i peeling kosmetyczny ... 126
8.7 Dermabrazja ... 127
8.8 Mikrodermabrazja ... 128
8.9 Mezoterapia ... 129

9. ZABIEGI LASEROWE W MEDYCYNIE ESTETYCZNEJ ... 131

9.1 Laserowe usuwanie zmian naczyniowych ... 131
9.2 Lasery i technologia IPL ... 132
9.3 Laserowe oraz zachowawcze usuwanie przebarwień hiperpigmentacji ... 135
9.4 Fale wysokiej częstotliwości w medycynie estetycznej ... 136
9.5 Resurfacing laserowy skóry ... 137

10. STOMATOLOGIA ESTETYCZNA ... 139

10.1 Wybielanie zębów (bleaching) ... 139
10.2 Licówki na zęby ... 139
10.3 Implanty dentystyczne ... 140
10.4 Znaczenie ortodoncji w medycynie estetycznej ... 141

11. KOSMETOLOGIA W MEDYCYNIE ESTETYCZNEJ ... 143

11.1 Camouflage – makijaż kamuflujący ... 143

12. PSYCHOLOGICZNE ASPEKTY W MEDYCYNIE ESTETYCZNEJ ... 145

12.1 Dysmorfofobia ... 145

Skorowidz ... 150

CZYM JEST URODA?

Magdalena Donejko

Dążenie do piękna jest uniwersalne, ale gusta są różne – Brazylijki powiększają pośladki, Amerykanki piersi, natomiast mieszkanki Bliskiego Wschodu najchętniej korygują kształt nosa. Do piątki najczęściej wykonywanych zabiegów chirurgicznych na świecie w 2010 roku zaliczano korektę powiek, powłok brzusznych, operację nosa, powiększanie piersi i liposukcję, podczas gdy do najpopularniejszych niechirurgicznych zabiegów należały iniekcja botoksu, wstrzykiwanie tłuszczu, laserowe usuwanie znamion i włosów, a także wypełnianie kwasem hialuronowym.

Jakie jest podłoże dążenia do zmian w wyglądzie fizycznym? Otóż okazuje się, że atrakcyjność drugiego człowieka oceniana jest podczas 13 ms pierwszego kontaktu. Piękno fizyczne niewątpliwie wiąże się z pojęciem atrakcyjności, która pojawia się w kontekście doboru płciowego: jeżeli osobniki jednej płci będą wybierać na swoich partnerów tych, spośród osobników płci przeciwnej, którzy posiadają jakieś określone cechy twarzy, to po wielu pokoleniach preferowana cecha twarzy upowszechni się w danej populacji. Atrakcyjność wiąże się, z „jakością" genetyczną osobnika.

Okazuje się, że zewnętrzna atrakcyjność niesie ze sobą informację o posiadaniu genów odporności na pasożyty. Osoby uważane za atrakcyjne rzadziej przechodzą choroby infekcyjne, cechują się dłuższym życiem, posiadają lepszą sprawność fizyczną, wyższy poziom hormonów płciowych i lepsze zdrowie psychiczne.

Rodzi się pytanie, jaka twarz uważana jest za atrakcyjną? Otóż symetria twarzy świadczy o stabilności rozwojowej osobnika i jego jakości. Rozróżnia się asymetrię fluktuacyjną i kierunkową. „Idealna" symetria nie jest pożądana, okazuje się, że twarz „uśredniona" sygnalizuje heterozygotyczność osobnika. Twarze uznawane za atrakcyjniejsze są też młode, ale nie dziecięce. Charakteryzują się gładką i jasną skórą, drobną dolną częścią twarzy w stosunku do górnej części, wysokim czołem, dużymi oczami oraz pełnymi wargami.

Podobnie wygląda preferencja odnośnie koloru skóry. W zdecydowanej większości społeczeństw istnieje preferencja dla jasnej skóry, jest to jednak preferencja dla odcienia z dolnego zakresu zmienności jasności skóry w danej populacji, a nie na jak najjaśniejszą skórę.

Z kolei długie zdrowe włosy są oznaką nie tylko biologicznej jakości, ale też statutu ekonomicznego właściciela, wieku i ogólnego stanu zdrowia. Badania wykazują, że im dłuższe włosy, tym bardziej atrakcyjniejsza wydaje się być twarz kobiety.

Czy ocena atrakcyjności drugiej osoby zawsze jest taka sama? Analiza statystyczna pokazuje, że oceniający są między sobą zgodni tylko w 25%. Wśród pozostałych 75%, tylko 25% to różnice gustów pomiędzy oceniającymi, natomiast aż 50% to niezgodność oceniającego samego z sobą.

1. STARZENIE SIĘ SKÓRY

1.1 ZMIANY MIKROSKOPOWE I METABOLICZNE W TKANCE

Magdalena Donejko

Starzenie organizmu jest nieuniknionym, naturalnym, biologicznym oraz psychicznym procesem. Jest to zespół postępujących w czasie zmian polegający na zmniejszeniu biologicznej aktywności komórek organizmu i spowolnienia procesów regeneracyjnych. Obniżeniu ulegają także odporność i odpowiedź na stres środowiskowy oraz właściwości adaptacyjne organizmu znajdujące się pod kontrolą czynników genetycznych.

Typy starzenia się skóry:

1. starzenie wewnątrzpochodne (związane z wiekiem i menopauzalne)
2. starzenie mimiczne (miostarzenie)
3. starzenie zewnątrzpochodne (fotostarzenie)

Skóra jest bezpośrednio narażona na działanie czynników zewnętrznych, ulega starzeniu szybciej niż pozostałe narządy ciała, a efekt tego procesu jest bardziej widoczny. Procesy starzenia związane są ze zmianami właściwości fizycznych, morfologicznych oraz fizjologicznych poszczególnych warstw skórnych.

Podczas starzenia dochodzi do uszkodzenia funkcji skóry na wielu poziomach:

– uszkodzenia mechaniczne
– roli barierowej
– odbierania bodźców czuciowych
– odpowiedzi immunologicznej i naczyniowej
– termoregulacji
– wytwarzania potu, łoju oraz witaminy D

Skóra starzejąca się jest cienka, szara i mało elastyczna z licznymi zmianami klinicznymi, zwłaszcza na twarzy, szyi, dekolcie oraz na grzbietowej powierzchni dłoni i przedramion. Najbardziej charakterystycznym objawem starzenia się skóry są jednak zmarszczki. W zależności od ich głębokości wyróżnia się zmarszczki powierzchowne i głębokie.

Głębokość zmarszczek powierzchownych nie przekracza 0, 05 mm. Pojawiają się one najczęściej w okolicy oczodołów i określane są, jako tak zwane „kurze łapki". Wraz z wiekiem następuje również postępujące pogorszenie zarysowania i sukcesywnego opadania owalu twarzy, co wiąże się między innymi z działaniem sił grawitacji oraz z zaburzeniami w obrębie struktury włókien elastycznych, kolagenowych oraz retikulinowych skóry właściwej i tkanki podskórnej. Ponadto

często stwierdza się luki w uzębieniu, zapadanie się policzków oraz redukcję zawartości podściółki tłuszczowej. Wszystko to sprawia, że w podziale poprzecznym i podłużnym twarzy widoczne są znaczne zmiany w jej proporcjach. Deficyt tkanki podskórnej (najwyraźniejszy wokół ust) powoduje utratę elastyczności skóry oraz jej nadmiar w tej okolicy. Dodatkowo w wyniku nieustannej pracy mięśnia okrężnego ust skóra znajdująca się nad nim staje się mniej sprężysta, co powoduje powstanie pionowych – tak zwanych „zmarszczek palacza" lub „kodu kreskowego". Innym objawem starzenia się skóry jest jej suchość, która może pojawić się w każdym wieku, jednak najczęściej występuje u osób starszych. Przyjmuje się, że problem ten, w mniejszym lub większym stopniu, dotyczy prawie 100% populacji po 60. roku życia.

Rys. 1. Zmiany owalu starzejącej się twarzy.

Skórze starzejącej się może towarzyszyć również niezależna od niedokrwistości bladość. W wyniku zaburzenia procesu melanogenezy oraz zmian w układzie naczyniowym skóry mogą występować liczne przebarwienia, odbarwienia oraz teleangiektazje. Proces starzenia się skóry, zarówno wewnątrzpochodny, jak i wynikający z oddziaływania bodźców zewnętrznych, wiąże się ze zmianami właściwości fizycznych, morfologicznych oraz fizjologicznych poszczególnych warstw skóry. Istotą procesu starzenia są zatem zmiany widoczne w obrazie histologicz-

nym naskórka i skóry właściwej. Wewnątrzpochodne starzenie się skóry charakteryzują głównie procesy zanikowe i zwiotczeniowe.

Zmiany w obrębie naskórka

Ponieważ z czasem aktywność podziałowa komórek warstwy podstawnej ulega redukcji, następuje więc ich spłaszczenie i przyjmują one horyzontalne (spoczynkowe) ułożenie. Dodatkowo atrofia warstwy kolczystej i ziarnistej sprawia, że naskórek staje się cienki, spowolniona jest odnowa komórkowa. Odnawiające się komórki naskórka różnicują się coraz wolniej, zranienia wolniej się goją.

Zewnętrzna warstwa naskórka (warstwa rogowa) w porównaniu z pozostałymi jego warstwami staje się proporcjonalnie coraz grubsza przez wolniejsze oddzielanie martwych komórek; w efekcie skóra szarzeje i jest bez blasku.

Zmniejsza się zdolność zatrzymywania wody (cieńszy płaszcz lipidowy) i jej wiązania; w konsekwencji czego występuje suchość skóry oraz mniejsza odporność na szkodliwe czynniki zewnętrzne.

Granica skórno-naskórkowa ulega spłaszczeniu. Zmniejszenie ilości proliferujących sopli naskórkowych oraz adhezji międzykomórkowej powoduje ograniczenie powierzchni kontaktu naskórka ze skórą właściwą, co z kolei prawdopodobnie prowadzi do zmniejszenia i ograniczenia wymiany metabolicznej oraz substancji odżywczych między tymi warstwami.

Zmiany w obrębie skóry właściwej

Obserwuje się obniżenie aktywności i syntezy fibroblastów. Komórki te stają się okrągłe, wykazują cechy komórek będących w stanie spoczynku, a ponadto w ich cytoplazmie zmniejsza się liczba pęcherzyków sekrecyjnych. W wyniku powyższych dysfunkcji dochodzi do zmniejszenia liczby włókien kolagenowych i zmiany ich właściwości.

W genetycznie uwarunkowanym procesie starzenia się skóry znacznie zmniejsza się aktywność syntezy włókien kolagenowych, głównie typu III oraz w mniejszym stopniu typu I, co prowadzi do zmian sieciowania się nowo powstałych włókien podporowych. Ponadto następują zmiany ich właściwości fizykochemicznych, w wyniku, czego włókna te stają się twarde, sztywne, pofałdowane oraz chaotycznie rozmieszczone. Maleje również liczba włókien elastycznych, które są sztywne i rozmieszczone nieregularnie.

Wraz z wiekiem dochodzi również do zróżnicowania grubości ścian naczyń. Część z nich jest zgrubiała, natomiast inne ulegają znacznemu ścienieniu. W niektórych naczyniach obserwuje się redukcję liczby lub nawet deficyt komórek okołonaczyniowych.

W skórze starzejącej się redukcji ulega łożysko naczyniowe, zwłaszcza łożysko pętli naczyniowych docierających do brodawek skórnych, zmniejsza się zdolność naczynioruchowa, co daje w efekcie gorszą regulację ciepłoty tkanek.

Zmniejsza się liczba melanocytów odpowiedzialnych za produkcję melaniny – barwnika nadającego cerze ładny koloryt i odpowiedzialnego za brązowienie skóry; układ melanocytów staje się nieregularny i powstają przebarwienia, tzw. plamy starcze.

Obniżenie ilości gruczołów łojowych (szczególnie u kobiet), powoduje stopniowe wysuszenie skóry, z wiekiem coraz bardziej odczuwalne. U osób starszych czas potrzebny do odtworzenia w pełni funkcjonującej warstwy rogowej jest ponad 2-krotnie dłuższy niż u osób młodych. Skutkiem tych zaburzeń jest powstanie struktury o mniejszej zdolności do zatrzymywania wody.

1.2 STARZENIE SIĘ SKÓRY – ZMIANY ANATOMICZNE TWARZY

Elżbieta Galicka

Czynniki wpływające na starzenie się skóry

1. Genetyczne
2. Wewnętrzne – związane z zaburzeniami regulacji hormonalnej, nieprawidłowym odżywianiem, niedoborem witamin, niekontrolowaną mimiką twarzy (np. spowodowaną stresem), zbyt małą aktywnością fizyczną lub zbyt krótkim okresem snu w ciągu doby
3. Zewnętrzne – promieniowanie UV przy nadmiernym opalaniu na słońcu i w solarium, skażenie środowiska, palenie papierosów czy niewłaściwa pielęgnacja skóry

Typy starzenia się skóry

1. Miostarzenie

Ciągłe ruchy mięśni twarzy powodują stałe kurczenie się i rozkurczanie skóry właściwej. W miarę upływu czasu linie powtarzających się ekspresji stają się widoczne, tworząc w ten sposób pierwsze zmarszczki na twarzy.

Aż 54 mięśnie mimiczne twarzy mają taką siłę napinania skóry, że jest ona w stanie spowodować z biegiem czasu zmiany na naskórku. Najbardziej narażone na ten proces są następujące fragmenty twarzy: okolice oczu, czoło, obszar między brwiami oraz na wysokości nosa i ust. Powiązanie tego rodzaju zmarszczek z anatomią twarzy jest bezpośrednie i stałe: napięcia mięśni przekładają się na naskórek, który napinany wzdłuż osi prostopadłej do mięśnia, tworzy linie na skórze ułożone dokładnie w takim kierunku. Śmianie się, marszczenie czoła, mrużenie oczu, uśmiechanie oraz inne ruchy należą do mimiki ekspresyjnej, która towarzyszy każdemu człowiekowi w codziennym życiu, charakteryzując jego osobowość. Mimika ta jednocześnie uruchamia, niestety, mechanizm tworzenia się pierwszych zmarszczek.

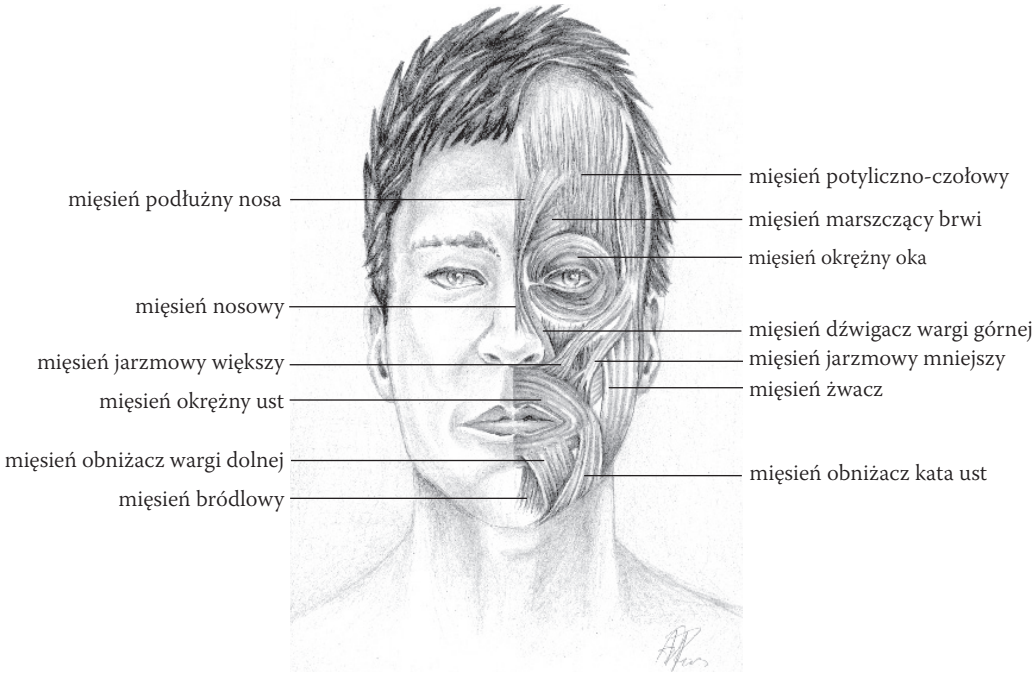

Rys. 2. Budowa anatomiczna twarzy z uwzględnieniem mięśni mimicznych.

2. Chronologiczne starzenie się skóry

Po 40 roku życia, jako wynik serii zaprogramowanych genetycznie zmian w warstwach skóry, rozpoczyna się proces utraty elastyczności jej strukturalnych składników – włókien kolagenu i elastyny. W konsekwencji tych postępujących zmian skóra staje się słabsza i pojawiają się zmarszczki.

Chronologiczne starzenie się skóry uwidacznia się po tworzących się oznakach, tj. po utracie napięcia, zwiotczeniu oraz obecności zmarszczek. Oznaki te odpowiadają niektórym zmianom fizjologicznym zachodzącym w naskórku i będącym konsekwencją upływu czasu. Jednak samo starzenie się skóry jest zjawiskiem przebiegającym bardzo indywidualnie. Możliwe jest starzenie się bez głębokich zmarszczek lub zjawisko przeciwne – liczne zmarszczki mimo młodego wieku. Z tego właśnie powodu zjawisko starzenia się skóry należy potraktować całościowo.

3. Hormonalne starzenie się skóry

Wraz ze spadkiem aktywności hormonalnej, który następuje w wieku około 50 lat, w skórze zachodzą dalsze zmiany: traci ona swoją gęstość, wysycha oraz zaczyna wiotczeć. Połączenia pomiędzy skórą właściwą a naskórkiem stają się mniej solidne – owal twarzy opada.

Spadkowi aktywności hormonalnej i utracie gęstości przez skórę towarzyszy zmniejszanie się struktury lipidowej oraz zanik i deformacja siatki adipocytów.

Skutkiem tych zmian jest zmniejszająca się objętość podskórnej tkanki tłuszczowej, która wypełnia skórę twarzy i podtrzymuje ją. Skóra pozbawiona naturalnego podparcia opada (skronie, kości jarzmowe i policzki), a to prowadzi do zmiany rysów twarzy.

Istnieją różne kształty twarzy, ale można przyjąć, że młoda twarz to taka, która ma proporcje zbliżone do odwróconego trójkąta. Jeśli twarz się zwęża od góry w kierunku brody to wygląda ona młodo. Z czasem proporcje się zmieniają, prowadząc w wieku starczym do odwrócenia trójkąta podstawą do dołu.

Zmarszczki

Zmarszczki są objawem starzenia się skóry, który wynika ze zmniejszenia jej napięcia oraz degradacji włókien kolagenowych i elastynowych w tkance łącznej oraz wzmożonego napięcia mięśni mimicznych. Zmarszczki powstają z wcześniej utworzonych linii i drobnych rys.

Podział zmarszczek

1. Zmarszczki ortostatyczne

Zmarszczki ortostatyczne obecne już są od narodzin pod dolną szczęką i w górnych partiach szyi. Nie są właściwym objawem starzenia, pojawiają się po zaniku dziecięcej wyściółki tłuszczowej

2. Zmarszczki mimiczne

Zmarszczki mimiczne powstają jako następstwo stałych ruchów skóry nad mięśniami mimicznymi. Pojawiają się w różnym wieku. Już w wieku około 10 lat pojawiają się na ciele, w wieku 20 – 25 lat wokół oczu. Zmarszczki mimiczne pojawiają się pod kątem prostym do linii napinania się mięśnia. Śmiech, marszczenie brwi, mrużenie oczu, grymasy twarzy charakterystyczne dla danej osoby pozostawiają stopniowo ślady w postaci pogłębiających się zmarszczek, które z czasem utrwalają się. Dynamiczna i ekspresyjna twarz gdzie mięśnie pracują więcej, jest bardziej narażona na pojawienie się zmarszczek mimicznych.

3. Zmarszczki statyczne, strukturalne

Zmarszczki statyczne powstają głównie poprzez utrwalenie, już istniejących zmarszczek mimicznych. Powstają i pogłębiają się odpowiednio wraz z wiekiem. Dodatkowo obserwuje się lekkie przebarwienie naskórka w obrębie powstałej zmarszczki. Aby ukazać formę tego rodzaju zmarszczek, często porównuje się je do zagięć na kartce papieru nawet po rozprostowaniu kartki zgięcie nadal pozostaje widoczne.

4. Zmarszczki grawitacyjne

Zmarszczki grawitacyjne są efektem działania siły grawitacji, która powoduje zmianę konturów twarzy spowodowanych spadkiem sprężystości skóry. Grawitacja oddziałuje na człowieka całe jego życie, więc kiedy utracie ulega naturalna podściółka, czyli tkanka tłuszczowa na twarzy, skóra staje się mniej napięta rozpoczyna się pojawianie bruzd nosowo-wargowych, obwisłe policzki, zwiotczały podbródek. Zmarszczki grawitacyjne charakteryzują się powolnym procesem powstawania.

Zaliczamy do nich:

– fałdy skórne na powiekach górnych i dolnych
– podłużne fałdy wzdłuż szyi lub w obrębie podbródka
– zanikającą linię żuchwy – tzw. „chomiki”

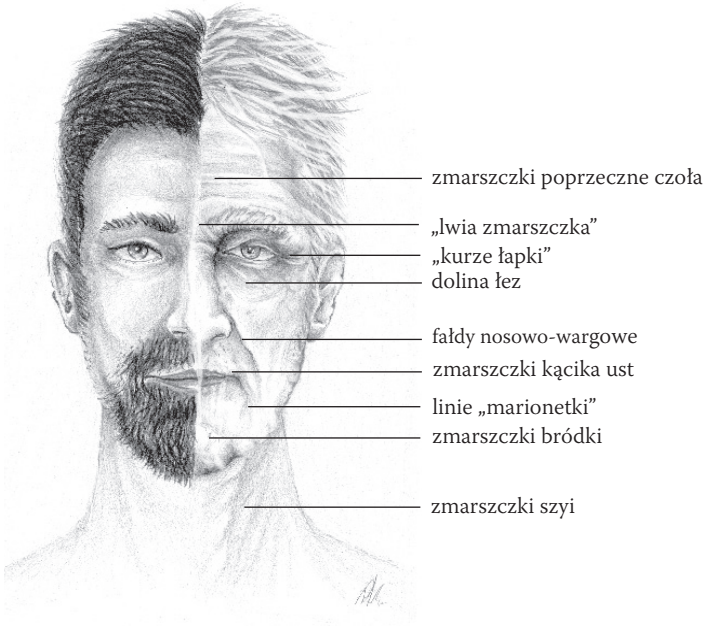

Rys. 3. Rozmieszczenie poszczególnych zmarszczek twarzy.

Przyczyny powstawania zmarszczek

1. Proces starzenia skóry

2. Kurczenie się mięśni

Kurczenie się mięśni stanowi przyczynę tworzenia zmarszczek mimicznych. Pojawiają się one prostopadle do mięśnia, co skutkuje powstawaniem zagłębień w skórze. W momencie, gdy skurcze te powtarzają się, zostaje zaburzone funkcjonowanie fibroblastów znajdujących się wokół danego mięśnia, co w konsekwencji, z biegiem czasu prowadzi do utworzenia trwałego zagłębienia – zmarszczki. Bardzo duży wpływ na ten rodzaj powstawania zmarszczek mają emocje, głównie te negatywne. Dlatego osoby które reprezentują pogodne podejście do życia mogą dłużej cieszyć się gładką i młodą skórą.

3. Utrata wody

Wiotczenie skóry to skutek utraty wody i osłabienia włókien kolagenowych.

4. Pogorszenie kondycji skóry

Palenie papierosów pozostawia ślad, zwłaszcza wokół ust gdzie powstają pionowe zmarszczki charakterystyczne dla palaczy, którzy systematycznie składają usta zaciągając się kilka razy dziennie dymem papierosowym.

5. Promieniowanie UV

Promienie słoneczne zmieniają nie tylko kolor skóry, lecz także jej strukturę, zmniejszając jednocześnie elastyczność i przyspieszając pojawienie się pierwszych zmarszczek lub pogłębienie już istniejących.

Kolejność powstawania zmarszczek

30 lat: nadmiar skóry powiek górnych powoduje opadanie powiek górnych, zaznaczenie „kurzych łapek" w bocznych kątach oka

40 lat: wyraźnie zaznaczone fałdy nosowo – wargowe, poprzeczne zmarszczki czoła i zmarszczki pionowe międzybrwiowe („lwie zmarszczki")

50 lat: opadanie końca nosa, mniej wyraźnie zaznaczona linia żuchwy; zmarszczki szyi spowodowane widocznymi pasmami mięśnia szerokiego szyi, opadanie bocznych części policzków i tworzenie się tzw. „chomików"

60 –70 lat: dalsze ścieńczenie skóry oraz zanik tkanki podskórnej, przyczyniający się do pogłębiania zmarszczek i wiotkości skóry

Części twarzy ulegające starzeniu

1. Brwi – z wiekiem brwi opadają i nadają twarzy smutny, zmartwiony wyraz.
2. Oczy – jako pierwsze przyciągają uwagę i niestety pierwsze oznaki starzenia uwidaczniają się wokół oczu. Nadmiar skóry, marszczenie i fałdowanie to główne objawy tego procesu. Blefaroplastyka (plastyka powiek) jest już często wykonywana u osób około 35 roku życia.
3. Policzki – starzenie tej części twarzy rozpoczyna się najczęściej w tym samym czasie co oczu. Skóra staje się wiotka i opada pod wpływem grawitacji. Powstaje wtedy bruzda nosowo-wargowa po obu stronach twarzy.
4. Nos – z biegiem lat wydłuża się, a jego czubek ulega opadnięciu.
5. Wargi – po 40 roku życia uwidacznia się w nich obniżenie ilości głównej podściółki jaką jest tkanka tłuszczowa. Ulegają one zanikowi, kolor blednie oraz są mniej wydatne.
6. Broda – podobnie jak nos, tak i broda ulega wydłużeniu, opadaniu. Pogłębia to efekt linii smutku zwanych też liniami marionetki. Kąciki ust opadają, przez co jeszcze intensywniej nadają twarzy bardzo smutny wyraz.
7. Podbródek – skóra traci z wiekiem na jędrności, staje się luźna i zwiotczała. Ludzie z nadmiarem kilogramów mają w rezultacie lepszy efekt optyczny, ponieważ nadmiar skóry jest wypełniony tkanką tłuszczową.
8. Szyja – jest najbardziej widoczną okolicą, która zdradza wiek i stan skóry. Powodem są włókna mięśniowe mięśnia szerokiego szyi, które zaczynają się od kącików ust, biegną przez żuchwę i wzdłuż szyi a kończą na obojczykach. Z wiekiem włókna te tracą elastyczność.
9. Uszy – upływające lata uwidaczniają się w wydłużonych i powiększonych uszach. Zdradzają kobiece nawyki z młodych lat. Te panie, które uwielbiały wiszące, duże kolczyki mogą mieć w efekcie bardziej wydłużone płatki uszu.

1.3 POSTĘPOWANIE ZACHOWAWCZE – HORMONALNE PRZY STARZEJĄCEJ SIĘ SKÓRZE

Edyta Katarzyna Głażewska

Starzenie, to fizjologiczny proces, którego nie da się całkowicie zatrzymać. Możliwe jest jednak zmniejszenie szybkości uwidaczniania jego objawów w obrębie skóry (zaliczamy do nich: ścieńczenie, szare zabarwienie, spadek elastyczności, niedokrwienie, zmiany pigmentacji i powstawanie zmarszczek). Wraz z wiekiem, komórki budujące ciało tracą swą aktywność oraz zdolność do regeneracji. Organizm ludzki staje się bardziej podatny na różnego rodzaju choroby (zmniejszenie ochronnych właściwości skóry), stres, spadają też jego możliwości przystosowywania się do odmiennych warunków środowiskowych (zaburzenia tworzenia potu i łoju, termoregulacji).

Wyróżniamy następujące rodzaje starzenia:

1. Wewnątrzpochodne: hormonalne, powiązane z wiekiem
2. Zewnątrzpochodne: warunkowane ekspozycją na promienie UV (fotostarzenie), związane z paleniem tytoniu
3. Mimiczne

Komórki starzejącego się naskórka ulegają spłaszczeniu. Zanikają też połączenia pomiędzy nimi, co powoduje spadek ścisłości ułożenia komórek naskórka. Konsekwencją tak powstałych zmian jest spadek i ograniczenie wymiany substancji odżywczych, pomiędzy warstwami. Do charakterystycznych procesów zaliczamy także zmniejszenie ilości produkowanych fibroblastów. Część włókien kolagenowych i elastynowych zanika, natomiast pozostałe – ulegają stwardnieniu.

Na różnych etapach życia, hormony krążące w organizmie ludzkim zmieniają swoje stężenie. Szczyt ich produkcji to wiek 20 lat, po okresie meno- i andropauzy zaczynają znacznie spadać. Hormony mają bardzo duży wpływ na kondycję skóry.

Występujące wraz z wiekiem zmniejszenie w organizmie poziomu niektórych hormonów rozpoczyna i przyśpiesza proces starzenia skóry.

Metodami postępowania zachowawczego – hormonalnego przy starzejącej się skórze są:

Hormonalna terapia zastępcza (substytucja) – redukuje odwodnienie oraz zanik skóry, zwiększa stopień jej elastyczności, poprawia kondycję bariery ochronnej naskórka, stymuluje gojenie ran.

Hormony stosowane miejscowo – podawanie estrogenów (stymulacja ukrwienia i nawilżenia skóry, regeneracja włókien elastycznych) i progesteronu (redukcja łojotoku, hamowanie niszczenia kolagenu, zwiększenie grubości skóry).

1.4 ZNACZENIE OCHRONY PRZECIW PROMIENIOM SŁONECZNYM W MEDYCYNIE ESTETYCZNEJ

Edyta Katarzyna Głażewska

Piękna, opalona skóra, już od długiego czasu, uznawana jest za atrybut kobiecości. Jednakże presja bycia atrakcyjnym sprawia niekiedy, iż człowiek zapomina o tym, co jest, a co nie jest korzystne dla jego organizmu.

Naukowcy i lekarze podkreślają, iż nie istnieje pojęcie, takie jak „zdrowa opalenizna", gdyż brązowe zabarwienie skóry powstałe po „muśnięciu" słońca, to reakcja obronna ciała. Pod wpływem promieniowania padającego na skórę, dochodzi w niej do produkcji barwnika – melaniny, powodującego zmianę kolorytu cery. Promieniowanie to dzieli się na:

UVA – 315-400 nm, ma zdolność do głębokiej penetracji skóry, niszczy nici kolagenu i elastyny, hamuje działanie układu immunologicznego, indukuje wydzielanie wolnych rodników tlenowych, jest głównym sprawcą fotostarzenia.

UVB – 280-315 nm, stymuluje tworzenie melaniny oraz keratozę, promuje powstawanie nowotworów poprzez niszczenie struktury DNA

UVC – 100-280 nm, absorbowane całkowicie przez warstwę ozonową, odznacza się wysokimi właściwościami bakteriobójczymi, przez co znalazło zastosowanie, jako metoda sterylizacji.

Wiadomym jest, iż zbyt intensywne kąpiele słoneczne przyczyniają się do aktywacji procesów starzenia skóry.

Objawy starzenia się skóry to:

– hipopigmentacja i hiperpigmentacja, zmiany kolorytu cery – skutek nierównomiernego rozmieszczenia barwnika – melaniny
– stymulacja wzrostu warstwy rogowej, zwiększenie stopnia szorstkości skóry
– utrata sprężystości skóry, powstawanie zmarszczek – efekt niszczenia włókien kolagenowych i zastępowanie ich włóknami elastycznymi
– pojawienie się zmian onkologicznych – warunkowane działaniem wolnych rodników
– tworzenie pajączków na skórze w skutek zwiększonej kruchości naczyń

Istnieje wiele metod ochrony skóry przed fotostarzeniem. Podstawową z nich jest unikanie długich ekspozycji na światło słoneczne. Ponadto należy używać kremów z filtrem, czyli związkiem absorbującym promieniowanie. Kosmetyki te dobiera się w zależności od rodzaju cery, a także indywidualnej podatności na opalanie. Na ryku dostępna jest również pełna gama (od kremów, po olejki) innych preparatów ochronnych. Kolejny sposób przeciwdziałania szkodliwemu promieniowaniu stanowią naturalne przeciwutleniacze, przyjmowane wraz z dietą np. witamina C. Wykazują one zdolność do dezaktywowania wolnych rodników tlenowych i protekcyjne właściwości wobec cząsteczek DNA.

1.5 ZNACZENIE PRAWIDŁOWEGO ODŻYWIANIA W MEDYCYNIE ESTETYCZNEJ

Klaudia Kakareko

Kosmetyki, nawet bardzo nowoczesne i zaawansowane technologicznie, działają tylko powierzchniowo. Najlepszym kosmetykiem, pielęgnującym urodę od wewnątrz jest odpowiednia dieta. Jej efekty są trwalsze i skuteczniejsze od najlepszych preparatów. W produktach spożywczych znajdują się składniki wpływające na stan cery, włosów, paznokci. Zbilansowana dieta pozwala zachować skórze elastyczność i młody wygląd na bardzo długo.

Prawidłowy plan żywnościowy powinien opierać się na kilku prostych zasadach. Po pierwsze należy spożywać 4-5 małych posiłków dziennie.

Należy spożywać:

5 porcji produktów zbożowych
4 porcje warzyw
3 porcje owoców
2 porcje produktów mlecznych
2 porcje tłuszczów roślinnych (1 porcja to 1 łyżka np. oliwy)
1 porcje mięsa, ryby

Produkty zbożowe, czyli kasza, ryż, pieczywo, otręby, płatki owsiane są bogate w witaminy z grupy B. Te składniki diety korzystnie wpływają na stan skóry, mogą okazać się bardzo pomocne przy leczeniu skóry trądzikowej czy łojotokowej. Dodatkowo zawierają mnóstwo minerałów jak żelazo, wapń, cynk, selen które bronią skórę przed wczesnym starzeniem.

Warzywa i owoce są cennym źródłem witamin A, C, E, z grupy B i składników mineralnych. Składniki te odpowiedzialne są za wzmocnienie cebulek włosowych, odnowę struktury paznokcia czy poprawę kolorytu skóry.

Mleko jest najlepszym źródłem bardzo dobrze przyswajanego wapnia, fosforu, cynku oraz witamin: A, B1, B2, B6, B12, C, D i białka. Spożywając codziennie produkty mleczne uzyskać można efekt pięknych, białych i zdrowych zębów.

Tłuszcze roślinne zawierają nienasycone kwasy tłuszczowe (NNKT) bogate w kwasy omega 3 i 6 które budują błony komórkowe i odpowiadają za ich regenerację. Ich niedobór powoduje, że skóra staje się sucha, szarzeje i jest skłonna do podrażnień. W NNKT bogate są również ryby dlatego warto pamiętać o nich w jadłospisie. Jeżeli chodzi o mięso to należy wybierać te chudsze czyli zdrowsze np.: indyk czy kurczak.

W codziennej diecie koniecznie należy pamiętać o piciu wody. Nie istnieje żaden lepszy, naturalny kosmetyk dla kobiety od wody, nawilżającej skórę od wewnątrz. Ważne jest aby wybrać odpowiednią wodę, czyli niskosodową, któ-

rą można pić bez ograniczeń. Woda powoduje, że skóra utrzymuje swoją sprężystość, ma piękny i zdrowy wygląd. Człowiek dziennie powinien konsumować 2 – 4 litry wody.

Odrębną sprawą są suplementy diety, które są uzupełnieniem diety. Jest to dodatek zawierający niezbędne dla zdrowia składniki (zwłaszcza witaminy lub inne substancje egzogenne), których może brakować w codziennej diecie. Suplement oferowany jest najczęściej w postaci skoncentrowanej – jako tabletki, kapsułki, proszek lub płyn. Obecnie na rynku jest wiele suplementów diety które poprawiają stan naszej skóry, włosów, paznokci. Należy jednak pamiętać, że nie zastąpią one prawidłowej diety.

1.6 ZNACZENIE SNU W MEDYCYNIE ESTETYCZNEJ

Andrzej Przylipiak

W czasie snu dokonują się intensywne procesy regeneracyjne, spowalniające starzenie skóry. W jego trakcie przetworzeniu ulegają przeżycia doznane za dnia, utrwala się to, czego osoba nauczyła się w okresie aktywności. Z punktu widzenia urody najważniejszym jest jednak fakt, iż w czasie snu odreagowujemy doznania negatywne i kompensujemy je w psyche. Na skutek takiego odciążenia sfery emocjonalnej twarz manifestuje odprężenie, staje się gładsza i stwarza wrażenie młodszej. Efekt ten rejestrowany jest przez osoby z otoczenia jako korzystny dla urody.

Niedobór snu jest zawsze zauważany przez środowisko i powoduje, iż osoba niewyspana robi wrażenie mniej atrakcyjnej i starszej, niż wynikałoby to z jej wieku metrykalnego.

2. ZABIEGI ODMŁADZAJĄCE TWARZ

2.1 WYPEŁNIACZE TKANKOWE

Elżbieta Galicka, Marek Niczyporuk

Wypełniacze tkankowe (tissue fillers) to różnego rodzaju tkanki i substancje syntetyczne posiadające zdolność do wypełniania ubytków, jak i modelowania konturów ciała. Znalazły zastosowanie jako uzupełnienie zabiegów chirurgicznych, ale również jako oddzielny sposób odmładzania lub poprawy wyglądu twarzy osób u których nie zachodzi potrzeba ingerencji chirurgicznej.

Użycie wypełniaczy tkankowych stało się popularną, samodzielną metodą korekcji zmarszczek mimicznych, spłycania bruzd głębokich, uwypuklania okolic jarzmowych czy powiększania ust. Niektóre z tych substancji wykorzystuje się także do korekcji blizn.

Idealny wypełniacz tkankowy, to taki, który nie powoduje infekcji, nie sprzyja powstawaniu stanów zapalnych, jest dobrze tolerowany przez organizm, daje długotrwały efekt a w razie potrzeby daje się łatwo usunąć z organizmu jest prosty i bezbolesny w użyciu oraz względnie tani, a przede wszystkim nie powinien dawać żadnych reakcji ubocznych.

Mimo, że próby wykorzystania różnego rodzaju substancji jako wypełniaczy tkankowych mają co najmniej 100- letnią historię, do tej pory nie udało się znaleźć idealnego rozwiązania.

Najczęściej stosowanym w chwili obecnej wypełniaczem tkankowym jest kwas hialuronowy.

Historia wypełniaczy

Zastosowanie wypełniaczy tkankowych do modelowania defektów ciała sięga roku 1893, kiedy to niemiecki lekarz Franz Neuber próbował wykonać po raz pierwszy korekcję ubytku tkanki twarzy pacjenta przy użyciu autologicznej tkanki tłuszczowej.

W późniejszych latach wprowadzono do użytku płynną parafinę, która w latach 1900–1935 używana była do wypełniania zmarszczek oraz korekty deformacji. Wiele lat później okazało się jednak, że parafina nie nadaje się do tego rodzaju zabiegów ze względu na występowanie znacznych skutków ubocznych.

Rozwój materiałów przeznaczonych do zabiegów wypełnienia zmarszczek rozpoczął się w latach 50. Przełomowym odkryciem był płynny silikon, jednakże po jego użyciu dochodziło do częstych i poważnych komplikacji. Ostatecznie stosowanie płynnego silikonu zostało zabronione w 1991 roku.

Rewolucją w zabiegach z użyciem wypełniaczy tkankowych było zastosowanie w 1981 roku kolagenu ze skóry bydlęcej. Dawał on dobre rezultaty i powodował

mało komplikacji. Ponieważ efekty kosmetyczne uzyskane po podaniu kolagenu utrzymują się jedynie przez pewien czas, a zastosowanie tego typu preparatu wymaga przeprowadzenia podwójnych testów skórnych zaczęto w latach 90. opracowywać nowe substancje.

Poszukiwanie środków innych niż kolagen, doprowadziło do stworzenia w latach 80. z grzebieni kurzych, pierwszych produktów na bazie kwasu hialuronowego, służących do odmładzania i konturowania twarzy. Współcześnie najpopularniejszy wypełniacz tkankowy czyli kwas hialuronowy otrzymywany jest z bakterii *Streptococcus equi* metodą biotechnologiczną i oczyszczany zgodnie z obowiązującymi na świecie normami.

Aktualnie na rynku istnieje ponad 160 różnych kombinacji substancji wypełniających, umożliwiających uzyskanie efektu kosmetycznego najbardziej odpowiadającego indywidualnym potrzebom pacjenta.

Działanie wypełniaczy tkankowych

Głównym efektem zabiegu przeprowadzonego z użyciem wypełniaczy jest uzupełnienie tkanki w miejscu wstrzyknięcia. Wstrzyknięty do skóry produkt wypełnia ubytek od wewnątrz i likwiduje lub redukuje tym samym zmarszczki.

Dodatkowo niektóre z wypełniaczy tkankowych pobudzają produkcję głównego składnika skóry – kolagenu i komórek tkanki łącznej – fibroblastów. W ten sposób uzyskane podczas zabiegu efekty utrzymują się dłuższy czas.

Podział wypełniaczy tkankowych

Naturalne Autologiczne	Naturalne Heterologiczne	Syntetyczne Biodegradujące	Syntetyczne Permanentne
Tkanka tłuszczowa	Kolagen	Polimer kwasu mlekowego	Żel poliakrylamidowy
Plasma – gel (żel osocza)	Kwas hialuronowy	Dextran	Artefill

Wypełniacze tkankowe są implantami. Podstawowym kryterium podziału wypełniaczy tkankowych stosowanych w medycynie estetycznej jest ich biodegradowalność. Znane są więc wypełniacze biodegradowalne czyli nietrwałe oraz wypełniacze trwałe czyli permanentne. Środowisko lekarzy medycyny estetycznej preferuje wypełniacze biodegradowalne. Ponadto wypełniacze dzielimy na naturalne i syntetyczne.

Wypełniacze biodegradowalne to produkty biologiczne lub syntetyczne. Implanty te po 6 –18 miesiącach od ich aplikacji ulegają resorpcji lub rozkładowi. Preferowanie tych wypełniaczy wynika z ich dobrych właściwości medycznych.

Do wypełniaczy naturalnych zaliczamy własną tkankę tłuszczowa pacjenta, termicznie koagulowane osocze własne pacjenta oraz kwas hialuronowy. Wypeł-

niaczem naturalnym o znaczeniu historycznym był kolagen. Obecnie jego stosowanie jest niemożliwe z powodu niedostępności na rynku. Pamiętać jednak należy, że kolagen odegrał bardzo ważną rolę, gdyż był pierwszym preparatem, który uzyskał szeroką akceptację pacjentów i lekarzy. W ten sposób kolagen przyczynił się do powszechności ostrzykiwania zmarszczek wypełniaczami.

Wypełniaczami syntetycznymi są: żel poliakrylamidowy, hydroksyapatyt wapnia oraz kwas polimlekowy. Producenci deklarują, że wypełniacze te są biodegradowalne i wiadomo, że rozpad tych związków zachodzi z różną prędkością. Przykładem wypełniacza syntetycznego niedegradowalnego jest Artekoll. Preparat ten zawiera mikrosfery, które nie ulegają resorpcji. Ten wypełniacz jest obecnie rzadko stosowany.

Popularność stosowania określonych substancji jako wypełniacza zależy także od lokalnego rynku. Na obszarze Europy zdecydowanie dominuje kwas hialuronowy. Jednak rynek amerykański jest zdominowany przez hydroksyapatyt wapnia (Radiesse).

W przypadku wypełniaczy półtrwałych mamy do czynienia z preparatami, które zawierają materiały w formie mikrosferycznej, ulegającej powolnej resorpcji. W celu iniekcji przygotowuje się ich zawiesinę w łatwo wchłanianej cieczy. Po zabiegu wokół mikrosfer tworzy się wolna własna tkanka łączna, w następstwie czego powstaje efekt wypełnienia. Dopiero z upływem czasu cząsteczki wypełniacza zostają rozłożone i efekt powoli zanika. Wypełniaczami półtrwałymi są m.in. kwas L-polimlekowy oraz hydroksyapatyt wapnia.

Działanie permanentnych wypełniaczy tkankowych opiera się częściowo na podobnej zasadzie jak wypełniaczy półtrwałych, z tą różnicą, iż stosuje się niebiodegradowalne mikrosfery. Efekt zabiegu z ich wykorzystaniem utrzymuje się co najmniej przez 5 lat. Ponieważ czasem występują długotrwałe i trudne do zdiagnozowania powikłania, dlatego produkty te stosowane są bardzo rzadko. Tkanka tłuszczowa może być przeszczepiana tylko jako tzw. przeszczep autologiczny czyli z własnego organizmu w inne miejsce.

Techniki iniekcji wypełniaczy tkankowych

Procedura wypełniania zmarszczek oraz przywracania owalu twarzy powinna być przeprowadzana zgodnie z technikami iniekcji dobranymi odpowiednio do rodzaju zmarszczek i oczekiwanego efektu końcowego.

Do najczęściej stosowanych technik iniekcji można zaliczyć m.in.:

1. Technika promieniowa (wachlarzowa)

Stosowana do przywracania objętości większych obszarów skóry. Polega na wprowadzeniu igły przez jedno wkłucie, delikatnym, niepełnym wyciągnięciu igły i obróceniu jej pod innym kątem, aby ponowić iniekcję. Iniekcje wykonywane są tak aby ich pole przypominało wachlarz lub promienie wychodzące z jednego punktu. Technika ta pozwala uniknąć większej liczby kłuć;

2. Technika wkłuć seryjnych

Stosowaną do wypełniania płytkich zmarszczek oraz mikro-załamań skóry. Polega na wykonywaniu zdecydowanych, seryjnych wkłuć na całej długości zmarszczek. Niewielkie ilości tak wstrzykniętego preparatu łączą się i tworzą linię ciągłą. Ostrzykiwany obszar należy później delikatnie rozmasować.

3. Technika naprzemienna (krzyżowa)

Stosowana podczas zabiegów modelujących i powiększających kości policzkowe oraz policzki. Podczas ostrzykiwania wykonuje się równoległe wkłucia góra-dół, a następnie prostopadłe tak aby nakreślić kwadrat.

4. Technika liniowa

Przeznaczona jest do korekty zmarszczek średnio głębokich oraz zmarszczek wokół ust oparta jest na wprowadzeniu igły w głąb zmarszczki pod kątem 30°, wstrzyknięciu preparatu i delikatnym wyciągnięciu igły. Jeżeli podczas iniekcji ścięta końcówka igły jest zwrócona ku górze, wypełniacz podawany jest w warstwę powierzchowna skóry właściwej. Analogicznie ścięta końcówka igły zwrócona w dół, kieruje wypełniacz w głęboką warstwę skóry właściwej.

5. Technika płaska – wsteczna

Igłę wkłuwa się pod wypełnianą zmarszczkę na prawie całą jej długość, następnie igła jest wycofywana w trakcie iniekcji. W taki sposób pod zmarszczką znajduje się równomiernie rozłożony materiał wypełniający.

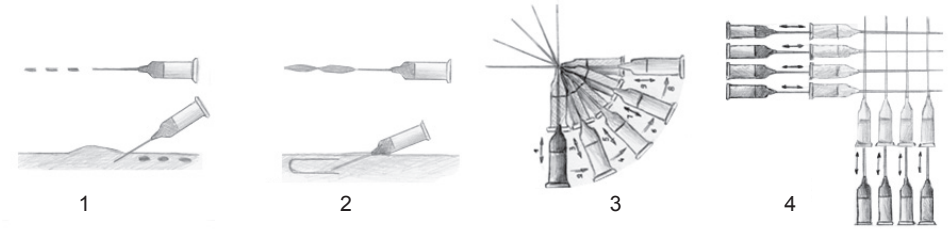

Rys. 4. Podstawowe techniki iniekcji wypełniaczy tkankowych: 1- wkłuć seryjnych, 2- liniowa, 3- promieniowa (wachlarzowa), 4- naprzemienna (krzyżowa).

2.1.1 KWAS HIALURONOWY

Kwas hialuronowy (ang. *Hialuronian, hyaluronic acid* , HA) jest liniowym polisacharydem zaliczanym do glikozaminoglikanów (GAG). Zbudowany jest z podjednostek dwucukrowych, glukuronianu sodowego i N-acetyloglukozoaminy o naprzemiennym układzie.

Obecny jest niemal we wszystkich tkankach organizmów żywych. Jego unikalną, charakterystyczną cechą jest nieswoistość gatunkowa i tkankowa, co oznacza, że jest identyczny we wszystkich żywych organizmach.

U człowieka, najwięcej kwasu hialuronowego (56% całej zawartości) znajduje się w skórze. Jest on także obecny w gałce ocznej, płynie łzowym, macierzy ze-

wnątrzkomórkowej tkanki łącznej, chrząstce szklistej, płynie maziowym stawów, dyskach międzykręgowych i pępowinie.

Organiczny kwas hialuronowy rozpada się w ciągu 1–2 dni (egzogenny kwas hialuronowy zostaje rozłożony przez wątrobę na wodę i dwutlenek węgla). W związku z powyższym w tej formie nie jest on odpowiedni do korygowania zmarszczek. Jeśli chcemy aby kwas hialuronowy był stabilny wówczas łączymy jego cząsteczki wiązaniami siarkowymi i krzyżowymi. Powoduje to powstanie dłuższych cząsteczek o charakterze polimeru. Kompatybilność biologiczna kwasu uzyskanego na drodze biotechnologicznej jest identyczna, jak w przypadku organicznego kwasu hialuronowego, ale rezultaty wstrzyknięcia utrzymują się dłużej.

Historia kwasu hialuronowego

Kwas hialuronowy został odkryty i wyizolowany z ciała szklistego oka bydlęcego w 1934 roku przez Karla Meyera i Johna Palmera. To oni nadali mu obecną nazwę, która wywodzi się z greckiego tłumaczenia słowa *hyalos*, co oznacza „szklisty" i odnosi się do jego przejrzystego wyglądu oraz od słowa *uronic*, nawiązującego do kwasu uronowego, który jest jednym ze składników związku.

Budowę chemiczną kwasu hialuronowego ustalono dwadzieścia lat po jego wyizolowaniu. W 1954 roku Bernard Weissman i Karl Meyer opracowali jego strukturę, izolując go z ludzkiej pępowiny. W 1961 roku kwas hialuronowy został po raz pierwszy użyty do celów medycznych, podczas operacji uszkodzonej siatkówki oka. W 1980 roku rozpoczęły się próby użycia kwasu w medycynie estetycznej. W Europie pierwsze wypełniacze zostały użyte do wypełnienia zmarszczek w 1996 roku.

Początkowo kwas hialuronowy izolowany był z krowiego oka i dość długo był pozyskiwany tylko od zwierząt m.in. kurzych grzebieni. Rozwój medycyny umożliwił wytwarzanie rekombinowanego kwasu HA w warunkach laboratoryjnych z mikroorganizmów.

Właściwości kwasu hialuronowego

Kwas hialuronowy tworzy elastyczną płynną macierz w skórze, z którą mogą łączyć się włókna kolagenowe i elastyczne. Posiada ujemny ładunek oraz zdolność do wiązania i zatrzymywania ogromnych ilości wody.

Kwas hialuronowy jest w stanie związać od tysiąca do czterech tysięcy razy więcej wody niż wynosi jego masa. Właśnie dzięki temu skóra otrzymuje odpowiednią porcję wilgoci, jest jędrna i sprężysta. Poza tym kwas w skórze tworzy rodzaj podłoża o konsystencji żelu, w którym zawieszone są włókna kolagenu i elastyny.

Prawidłowe stężenie kwasu hialuronowego zapobiega powstawaniu zmarszczek oraz niekorzystnym zmianom kształtu i konturu twarzy. Niestety, z upływem czasu oraz pod wpływem ekspozycji na słońce, zawartość kwasu hialuronowego w skórze maleje, co powoduje zmniejszenie ilości wody oraz

osłabienie procesów regeneracji i antyoksydacji. W wyniku tego procesu włókna kolagenowe tracą elastyczność a ich liczba ulega zmniejszeniu, co obniża poziom sprężystości i pojawiają się zmarszczki. Skóra staje się sucha, wiotka i szara.

Kwas hialuronowy nie tylko chroni skórę przed nadmierną utratą wody, ale także wzmacnia jej właściwości ochronne, choćby przed szkodliwym działaniem promieni UV.

Kwas hialuronowy obecny w skórze spełnia ważną rolę:

- Wiązanie wody – cząsteczka kwasu hialuronowego może związać 1000 – 4000 razy więcej wody niż sama waży. Dzięki temu, kwas hialuronowy utrzymujeprawidłowe uwodnienie i nawilżenie tkanek
- Wypełnianie przestrzeni międzykomórkowej, w której znajdują się włókna elastynowe i kolagenowe oraz komórki skóry
- Zapewnienie prawidłowej aktywności komórek należących do układu immunologicznego skóry (SIS)
- Wspomaga regenerację i proliferację uszkodzonych komórek skóry oraz proces gojenia się ran
- Bariera ochronna – zapobiega przenikaniu bakterii
- Eliminuje wolne rodniki – posiada zdolność wychwytywania reaktywnych form tlenu

Zastosowanie kwasu hialuronowego

Kwas hialuronowy wykorzystuje się w wielu dziedzinach medycyny: okulistyce, reumatologii, chirurgii dentystycznej, ginekologii, urologii, ortopedii i innych. Wskazuje to na szeroki zakres działania kwasu hialuronowego w łagodzeniu różnych dolegliwości organizmu.

W okulistyce pomaga w zespole suchego oka, znajduje się w kroplach do oczu oraz płynach do soczewek kontaktowych, ale również znajduje zastosowanie przy chirurgicznych zabiegach oczu. W reumatologii używany jest do wzmacniania i odżywiania chrząstek stawowych. Stymuluje również regenerację błony bębenkowej i leczy nadwyrężone struny głosowe.

Kwas hialuronowy jest substancją niespecyficzną gatunkowo i tkankowo, czyli czysta postać kwasu jest taka sama u wszystkich gatunków i pozbawiona właściwości immunogennych, w konsekwencji czego może być stosowany jako materiał wypełniający w medycynie estetycznej.

Wskazania do iniekcji stabilizowanego kwasu hialuronowego w zabiegach medycyny estetycznej można podzielić na trzy grupy:

1. wypełnienie zmarszczek i fałdów
2. zmiana/przywrócenie objętości tkanek
3. rewitalizacja skóry na danym obszarze

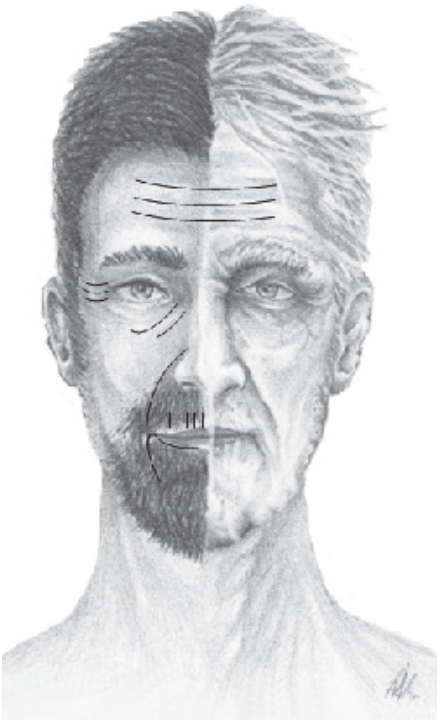

Rys. 5 . Okolice twarzy najczęściej wypełniane kwasem hialuronowym.

Zabiegi, chociaż istnieje możliwość wykonania ich praktycznie w każdym obszarze ciała, najczęściej stosowane są w obrębie twarzy. Celem implantacji wypełniaczy w obrębie twarzy może być poprawa wybranego parametru lub, coraz częściej, uzyskanie tzw. „miękkiego liftingu".

Kwas hialuronowy do korygowania zmarszczek ma postać elastycznego żelu, którego cząsteczki zachowują się jak elementy budulcowe tkanek. Wielkość cząsteczek żelu jest dopasowywana do struktury tkanki danej warstwy skóry. Różny rozmiar cząsteczek żelu umożliwia odpowiedni dobór terapii do rodzaju i głębokości zmarszczek, co umożliwia osiągnięcie jak najlepszego efektu estetycznego.

Gęste wypełniacze używane są do bruzd nosowo-wargowych, zmarszczek międzybrwiowych, poprawy konturu ust, linii marionetki. Preparaty na bazie płynnego kwasu hialuronowego przeznaczone są do korekcji płytkich zmarszczek zazwyczaj umiejscowionych wokół oczu i ust. Wypełniacze o największej koncentracji kwasu hialuronowego stosowane są do wypełniania zmarszczek oraz odbudowy objętości twarzy u osób starszych oraz u mężczyzn – mających grubszą niż kobiety strukturę skóry. Do korekty ust stosowane są specjalnie opracowane wypełniacze o jednorodnej strukturze oraz dużej płynności. Nadają one wargom jędrności oraz nawilżają skórę.

Stabilizowany kwas hialuronowy stał się alternatywą dla zabiegów chirurgicznych. Obecnie, za jego pomocą możemy przeprowadzić zabiegi powiększenia i modelowania piersi, pośladków, kształtowania ud, łydek czy klatki piersiowej w przypadku mężczyzn. Odmłodzenie lub modelowanie ciała jest dziś możliwe bez użycia skalpela, bez szwów, blizn, bólu i niemalże bez rekonwalescencji.

Kwas hialuronowy można wprowadzić do tkanek używając ostrych igieł lub tępych kaniul. W praktyce, igły stosuje się zazwyczaj do wypełniania pojedynczych zmarszczek, zaś kaniule, gdy celem zabiegu jest poprawa objętości tkanek.

Przeciwwskazaniem do iniekcji kwasu hialuronowego jest ciąża, okres karmienia piersią, ogólnoustrojowe infekcje, aktywny proces nowotworowy i niektóre choroby skóry (np. infekcyjne). Przed zabiegiem należy unikać przyjmowania leków i suplementów diety zmniejszających krzepliwość krwi (np. aspiryna, leki przeciwbólowe, nienasycone kwasy tłuszczowe, witamina E).

Do najczęstszych powikłań występujących po iniekcji kwasu hialuronowego należą miejscowe reakcje występujące w okolicy korygowanej tkanki. Reakcje te mają charakter przemijający i umiarkowany, utrzymują się zwykle przez kilka dni. Należą do nich zaczerwienienia, obrzęk tkanek, siniaki, tkliwość, ból oraz uczucie dyskomfortu w miejscach wkłuć.

Wskazaniami do zastosowania preparatów kwasu hialuronowego są:

- Redukcja zmarszczek, szczególnie tych niepoddających się toksynie botulinowej
- Wypełnienia bruzd nosowo- wargowych
- Powiększenie ust
- Modelowanie konturów ust
- Poprawa i podkreślenie rysów twarzy (Volumetria)
- Wypełnienie ubytków pourazowych i pooperacyjnych tkanek
- Usuwanie objawów starzenia (mezoterapia)
- Ujędrnianie i odmładzanie skóry twarzy, dłoni, szyi

Kosmetyki na bazie kwasu hialuronowego

W kosmetykach znajduje się kwas hialuronowy o różnych wielkościach cząsteczek. Wysokocząsteczkowy kwas hialuronowy (HMW) pozostaje w naskórku oraz na jego powierzchni, gdzie również wiąże wodę, hamuje jej odparowywanie ze skóry, poprawia gładkość i elastyczność skóry, a także chroni ją przed czynnikami zewnętrznymi.

Jego obecność w kosmetykach wpływa łagodząco i kojąco, zmniejsza objawy podrażnień i uczuleń, ułatwia gojenie i regenerację, działa przeciwświądowo.

Cząsteczki kwasu hialuronowego w preparatach kosmetycznych mogą też pełnić funkcje składnika umożliwiającego wprowadzenie innych substancji do skóry. Liposomy mają zdolność wnikania do komórek i uwalniania w nich swojej zawartości. Dzięki zamknięciu cząsteczek kwasu hialuronowego w struktury liposomów, umożliwia się jego penetrację przez naskórek, w głąb skóry właściwej.

Produkty na bazie HA można także bezpiecznie stosować zimą, ponieważ w przeciwieństwie do kremów zawierających wodę, nie wywołują teleangiektazji (rozszerzenia naczyń krwionośnych). Kwas hialuronowy wykorzystywany jest również jako naturalny filtr, osłaniający warstwę rogową naskórka przed wnikaniem w nią substancji chemicznych i bakterii.

Zabieg z użyciem kwasu hialuronowego

Każdy zabieg z użyciem kwasu hialuronowego poprzedzony jest konsultacją lekarską.

Preparaty z kwasem hialuronowym mają postać krystalicznego, bardzo plastycznego i elastycznego żelu, który po wprowadzeniu do skóry wypełnia zmarszczkę.

Preparat podawany jest przy użyciu jednorazowej strzykawki zaopatrzonej w bardzo cienką igłę, która nie zostawia śladów w miejscu wkłucia i redukuje do minimum bolesność podczas ostrzykiwania. W przypadku wrażliwych miejsc podawane jest również miejscowe znieczulenie.

Po wstrzyknięciu żelu w linię zmarszczki, kwas hialuronowy wiąże wodę i powiększa objętość danej okolicy, redukując zmarszczki lub modelując kontur. Daje to efekt natychmiastowego wygładzenia nierówności. Pełne rezultaty widoczne są po ok. 2 dniach, kiedy preparat w całości rozprowadzi się pod skórą.

Zabieg trwa krótko – w zależności od liczby miejsc iniekcji (punkty iniekcji) zajmuje to około 15 – 30 minut

Zabiegi na bazie kwasu hialuronowego są całkowicie bezpieczne i nie wywołują reakcji alergicznych.

W przypadku wyjątkowo delikatnej skóry może pojawiać się niewielkie zaczerwienienie, obrzęk czy choćby ból w miejscu wstrzyknięcia preparatu. Objawy te jednak ustępują w przeciągu 72 godzin. W przypadku wystąpienia wynaczynienia krwi (siniaka), lekarz przepisuje odpowiedni krem, w celu przyspieszenia wchłaniania zmiany skórnej.

Wymienione objawy podczas zabiegu z kwasem hialuronowym zdarzają się bardzo rzadko, a ich ewentualne wystąpienie jest sprawą indywidualną każdego pacjenta.

Efekty zabiegu ostrzyknięcia kwasem hialuronowym

Efekt zabiegu jest natychmiastowy, ale nie permanentny. Okres utrzymywania kwasu hialuronowego w skórze zależy od rodzaju preparatu oraz leczonego obszaru.

Po 9 – 12 miesiącach preparaty kwasu hialuronowego stopniowo ulegają całkowitemu wchłonięciu. W miejscu zanikającego składnika stabilizującego pojawia się woda. Po całkowitym rozkładzie i resorpcji, nie pozostają w tkance resztki materiału, ani żadne zwłóknienia. Czas degradacji wstrzykniętego do skóry kwasu hialuronowego zależy od wieku, rodzaju skóry, jak również prowadzonego trybu życia.

Mimo to, skóra pozostaje nawilżona i zdecydowanie bardziej napięta niż przed zabiegiem. Dzieje się tak, ponieważ kwas hialuronowy nie tylko wypełnia zmarszczki, ale także pełni rolę nośnika, ułatwiając wprowadzanie składników odżywczych w głąb skóry.

Okres utrzymywania się efektów zależy od:

– wieku
– rodzaju skóry
– trybu życia (palenie papierosów i wystawianie skóry na słońce i działanie promieni UV, może skrócić czas działania)
– wyboru produktu i miejsca wstrzyknięcia

Korzyści

Preparaty na bazie kwasu hialuronowego mają tę niezwykłą właściwość, że początkowa objętość materiału pozostaje przez długi czas stała.

W miejsce zanikającego składnika stabilizującego pojawia się woda. Im mniej skoncentrowanego żelu, tym więcej wody związanej w każdej cząsteczce.

W rezultacie objętość wypełnienia nie zmienia się, mimo zmniejszania się ilości substancji.

Przypuszcza się, że w miejscu ostrzyknięcia po resorpcji kwasu hialuronowego znajduje się w skórze zwiększona ilość włókien kolagenowych postaci mikrozwłóknień, które usztywniają i stabilizują skórę w tym miejscu i utrudniają ponowne utworzenie się zmarszczki. Jest to prawdopodobnie mechanizm długofalowego działania przeciwzmarszczkowego wypełniaczy biodegradowalnych.

Kolejną korzyścią jest fakt, iż kwas hialuronowy zawarty w stosowanych preparatach pobudzają naturalne procesy regeneracyjne skóry, dzięki czemu nawet po wchłonięciu preparatu skóra wygląda lepiej niż przed zabiegiem. Produkty kwasu hialuronowego można bezpiecznie stosować także zimą.

Korekta zmarszczek kwasem hialuronowym

Kwas hialuronowy jest substancją która występuje w przestrzeniach międzykomórkowych organizmu w tym i skóry właściwej. Fizjologiczną rolą kwasu jest zatrzymywanie wody w tkance, co zapewnia jej elastyczność. Wraz w wiekiem ilość tej substancji w skórze maleje i pojawiają się zmarszczki. W medycynie estetycznej kwas hialuronowy jest najpopularniejszym wypełniaczem tkankowym. Istnieje cała gama preparatów, które różnią się stopniem usieciowania, a tym samym czasem degradacji i zastosowaniem. W odróżnieniu od wypełniaczy kolagenowych kwas hialuronowy ma bardzo niski potencjał alergizujący.

Kwasem hialuronowym dokonujemy korekcji fałdów nosowo wargowych, bruzd wokół ust, okolicy gładzizny, okolicy około oczodołowej, i czerwieni wargowej. W przypadku drobnych zmarszczek stosuje się preparaty mniej usieciowane, a w przypadku głębokich fałdów bardziej usieciowane które są podawane w dolne warstwy skóry właściwej lub podskórnie. Iniekcje wykonuje się meto-

dami seryjnych wkłuć lub metodą „nawlekania". Wykonanie zabiegu z użyciem wypełniaczy tkankowych poprzedza badanie lekarskie, które wykluczy przeciwwskazania i określi wykonane wcześniejsze zabiegi z użyciem toksyny botulinowej lub wypełniaczy. Po uzgodnieniu z pacjentem zakresu korekcji przystępuje się do zabiegu. Pacjentki powinny być bez makijażu. W chwili obecnej do kwasu hialuronowego dodawane są substancje znieczulające i nie istnieje konieczność stosowania dodatkowego znieczulenia. Jeśli pacjent odczuwa dyskomfort, zabieg można wykonać w znieczuleniu miejscowym. Komfort zabiegu poprawia zastosowanie na okolicę ostrzykniętą okładu z lodu. Preparaty kwasu hialuronowego podaje się śródskórnie. W zależności od stopnia usieciowania zastosowanego preparatu efekty zabiegu utrzymują się od 4 do 12 miesięcy.

2.1.2 WYPEŁNIACZE TKANKOWE STYMULUJĄCE ROZROST TKANKI ŁĄCZNEJ

Podstawowym elementem budulcowym skóry jest kolagen. To on nadaje skórze objętość, elastyczność, jędrność i młody wygląd. Na skutek procesu starzenia zawarte w skórze włókna kolagenowe ulegają stopniowemu ścieńczeniu, wskutek czego skóra traci swoje cechy. W konsekwencji staje się ona wiotka, zaczyna opadać i pojawiają się na jej powierzchni liczne zmarszczki, fałdy i bruzdy. Starzejąca się twarz traci młodzieńczy owal i świeży wygląd.

Koncepcja wstrzykiwania trwałych mikrogranulek wypełniających, zawieszonych w nietrwałym podłożu kolagenowym, które stopniowo stymulowały będą tworzenie nowego kolagenu, odniosła sukces w zakresie uzyskiwania długotrwałego, korzystnego efektu kosmetycznego.

Celowe wywoływanie fibroplazji jest jedną z nowocześniejszych technik w medycynie estetycznej.

Wśród wypełniaczy tkankowych pobudzających rozrost tkanki łącznej możemy wyróżnić: hydroksyapatyt wapnia (CaHa), metakrylan polimetylowy (PMMA) oraz kwas poli-L- mlekowy (PLLA)

2.1.2.1 HYDROKSYAPATYT WAPNIA (CaHa)

Jest preparatem bioceramicznym, zawierającym mikro – drobiny hydroksyapatytu wapnia zawieszone w wodnym nośniku żelowym o wysokiej gęstości oraz niskiej rozpuszczalności. CaHa i jego składniki- wapń oraz fosfor są naturalnie występującymi składnikami ludzkich tkanek. Po podaniu organizm stopniowo absorbuje drobiny wapnia i żel, natomiast powstały dzięki nim kolagen jest odpowiedzialny za korzystne korekcje objętości i elastyczności skóry.

Nie ma konieczności wykonywania testów alergicznych przed przeprowadzeniem zabiegu.

Właściwości hydroksyapatytu wapnia

Syntetyczny hydroksyapatyt wapniowy powoduje natychmiastową korekcję objętości i powierzchni skóry. Pobudza produkcję własnych włókien kolagenowych skóry, co w efekcie daje jej pogrubienie i poprawę sprężystości. Szczególny charakter preparatu wynika ze zdolności pobudzania fibroblastów do produkcji kolagenu, co daje długotrwały i naturalny efekt wypełnienia zmarszczek i poprawy jędrności skóry. Proces ten trwa przez kilka miesięcy po podaniu, a efekt działania preparatu utrzymuje się przez ponad rok.

Zastosowanie

Podstawowym wskazaniem do zabiegu z użyciem CaHa, jest wypełnienie fałdów skóry twarzy, głębokich blizn oraz zwiększenie objętości tkanek miękkich, zwłaszcza u pacjentów z zanikiem tkanki tłuszczowej twarzy (np. w wyniku infekcji HIV lub hemiatrofii twarzy)

Okolice twarzy najczęściej poddawane podskórnej iniekcji CaHa to: fałdy nosowo – wargowe, zmarszczki obszaru gładziny, linie marionetki, zagłębienia okolic przedpoliczkowych, promieniste zmarszczki wokół warg, okolica jarzmowa, kąciku ust, zagłębienie brody oraz grzbietowa powierzchnia ręki.

Najczęstszym zabiegiem przeprowadzanym z użyciem CaHa jest redukcja bruzd nosowo-wargowych oraz wypełnienie środkowej części twarzy dotkniętej procesem lipoatrofii (zaniku tkanki tłuszczowej).

Preparat powinien być podany podskórnie przy pomocy techniki liniowej i wachlarzowej krzyżowych nakłuć wykonanych igłą lub kaniulą. Ilość wstrzykiwanego preparatu dobierana jest indywidualnie do każdego pacjenta i wynika z głębokości wypełnianego ubytku tkanki.

Hydroksyapatyt wapnia stosuje się równie często w zabiegach odmładzających i przywracających objętość grzbietowej powierzchni rąk, bowiem dłonie podobnie jak twarz zdradzają upływ czasu. Na ich zewnętrznej stronie coraz wyraźniej odznaczają się naczynia i kości.

- Jeden z nielicznych preparatów, który powoduje natychmiastową korekcję objętościową z jednoczesną stymulacją syntezy własnego kolagenu dającą długotrwały efekt
- Nie wymaga wykonywania testów antyalergicznych
- Nie zawiera składników pochodzenia zwierzęcego
- Jest w 100% biokompatybilny tj. wchłania się sposób naturalny

Najczęściej korygowane okolice:

– fałdy nosowo-wargowe
– linie marionetki
– kąciki ust
– kontur twarzy

– okolica brody
– grzbietowe powierzchnie dłoni

Zabieg z użyciem syntetyzowanego hydroksyapatytu wapnia (CaHa)

Zabieg z użyciem CaHa jest bezpieczny i nie wymaga przeprowadzania testów skórnych ze względu na dużą zgodność biologiczną.

Hydroksyapatyt wapniowy wprowadza się poniżej powierzchni skóry za pomocą cienkiej igły. Nie można jednak wstrzyknąć go zbyt płytko, gdyż posiada on biały kolor i byłby widoczny pod cienką warstwą skóry. Podczas zabiegu możliwe jest zastosowanie znieczulenia miejscowego w celu zniesienia nieprzyjemnych odczuć mogących pojawić się w trakcie zabiegu.

Gdy cząsteczki CaHA znajdą się już w miejscu przeznaczenia w tkankach tworzą „rusztowanie" wspierające i stymulujące wzrost naturalnych włókien kolagenowych organizmu. Preparat jest miękki w dotyku i wygląda naturalnie. Ponieważ hydroksyapatyt wapnia podlega degradacji biologicznej, z upływem czasu rozpada się i podlega w bezpieczny sposób wchłonięciu przez organizm. Oczekiwany rezultat zwykle udaje się osiągnąć już po pierwszej wizycie, natomiast efekty jego działania utrzymują się do 18 miesięcy.

Bezpośrednio po podaniu preparatu pacjent może odczuwać pieczenie i niewielkie pobolewanie. Przez kilka dni po zabiegu mogą utrzymywać się zaczerwienia, zasinienia, stwardnienia i tkliwość w miejscu podania. Objawy te mijają zwykle po kilku dniach. Jak w każdym przypadku iniekcji istnieje ryzyko odczynu zapalnego.

Przez cztery tygodnie po podaniu preparatu zaleca się unikanie kąpieli słonecznych, solarium i zabiegów kosmetycznych.

Wskazania do zabiegu:

– potrzeba poprawy wolumetrii twarzy: policzki, obszar pod kością jarzmową
– wydatne fałdy nosowo-wargowe
– bródka, bruzda bródkowa
– zmarszczki marionetki
– promieniste linie wokół ust
– uniesienie brwi
– wypełnienie okolicy skroni
– wypełnienie w obszarze jarzmowym
– modelowanie konturu żuchwy
– korekcja grzbietu nosa
– biorewitalizacja grzbietowej powierzchni rąk

Przeciwwskazania do zastosowania CaHa stanowią: ostre lub przewlekłe choroby infekcyjne skóry, obecność blizn przyrosłych, choroby układowe tkanki łącznej (np. toczeń trzewny), zaburzenia krzepnięcia krwi jak również nierealistyczne oczekiwania pacjenta.

Efekty

Efekty zabiegu z wykorzystaniem hydroksyapatytu wapnia możemy podzielić na natychmiastowe i długoterminowe.

Natychmiastowy efekt wygładzenia, widoczny tuż po zabiegu i spowodowany jest wypełnieniem zmarszczki żelem wchodzącym w skład preparatu. Z czasem (ok. 4 miesiące) żel zostaje pochłonięty przez makrofagi i znika, ale jego miejsce zajmuje nowy kolagen wyprodukowany przez fibroblasty. Produkcja nowego kolagenu odbywa się wokół mikrocząsteczek hydroksyapatytu wapnia, które tworzą w tkankach „rusztowanie" i są swoistym czynnikiem stymulującym produkcję włókien kolagenowych. Dzięki temu skóra staje się grubsza i bardziej sprężysta, a co za tym idzie wygląda młodziej (efekt długotrwały).

Czas utrzymywania się efektów, po podaniu preparatu jest uzależniony od wielu czynników, m.in. wieku pacjenta, tempa metabolizmu czy relatywnej dynamiki obszaru w który wypełniacz został podany.

Korzyści

CaHa zwiększa objętość leczonych tkanek, a także stymuluje długotrwale tworzenie własnego kolagenu.

Implantowany hydroksyapatyt uzupełnia utraconą przez tkanki objętość nadając skórze młodzieńczy wygląd. Na skutek działania stymulującego powstały kolagen wypełnia dodatkowo braki objętości. Powoduje to, przedłużenie efektu działania.

2.1.2.2 KWAS L – POLIMLEKOWY

Kwas L-polimlekowy (PLLA – poly – L lactic acid) jest synetycznym polimerem kwasu mlekowego, należącym do rodziny alfa-hydroksykwasów, ulegającym wchłanianiu i powolnej biodegradacji stosowanym w celu uzyskania wypełnienia objętościowego.

W skład PLLA wchodzą mikrocząsteczki kwasu L-polimlekowego, karboksymetyloceluloza, sodowa oraz niepirogenny mannitol.

Polimery kwasu L- polimlekowego ulegają degradacji na drodze hydrolizy do monomerów kwasu mlekowego, a te z kolei są metabolizowane do dwutlenku węgla i wody lub wbudowywane są do glukozy i wydalane z organizmu.

Historia

Kwas L-polimlekowy w medycynie znany jest już od lat 60-tych ubiegłego wieku. Znalazł szerokie zastosowanie w produkcji wchłanianych nici chirurgicznych, implantów wewnątrzkostnych i tkanek miękkich, a także w stomatologii jako implanty i protezy.

W następstwie dobrych efektów i bezpieczeństwa stosowania preparatu pojawiły się pierwsze próby zastosowań PLLA w medycynie estetycznej, w której

wykorzystywany jest już od ponad 10 lat. Stosowany w celu korygowania różnego rodzaju zagłębień skóry – bruzd, fałdów, blizn oraz ubytków tkanki tłuszczowej, jak również poprawy jakości i gęstości skóry.

W 2004 roku został zatwierdzony przez Food and Drug Administration (FDA) do odtwarzania objętości i konturowania twarzy u pacjentów z HIV, u których w wyniku leczenia przeciwwirusowego dochodzi do znacznego zaniku tkanki tłuszczowej. W 2009 roku FDA zatwierdziło i dopuściło kwas L-polimlekowy do terapii defektów estetycznych i ubytków objętości.

Właściwości

Działanie kwasu L-polimlekowego opiera się na reakcji organizmu na ciało obce drażniąc, a tym samym stymulując fibroblasty znajdujące się w miejscu iniekcji do produkcji endogennego kolagenu. Powoduje to stopniową i powolną syntezę nowych włókien kolagenowych, a tym samym wzrost napięcia i zwiększenia objętości tkanek miękkich twarzy. Skóra staje się bardziej napięta, wygładzona, pełniejsza i jędrna. Poprawia się również jakość skóry.

Kwas L-polimlekowy, nie tylko bardzo dobrze odtwarza i kompensuje zaniki tkanki tłuszczowej i remodeling kości, ale też skutecznie poprawia kondycję skóry, ujędrniając ją i pogrubiając. Dlatego zabiegi kwasem polimlekowym to działanie dwutorowe: przywrócenie zanikłych objętości tkanek i w konsekwencji zmiana konturu twarzy typowego dla osób w starszym wieku na koloryt twarzy młodej oraz odmłodzenie samej skóry.

Preparat PLLA podawany jest w głębokie warstwy skóry właściwej i tkanki podskórnej.

Przed zabiegiem z użyciem kwasu L- polimlekowego nie trzeba wykonywać testów alergicznych, a sam implant jest bardzo dobrze tolerowany przez organizm.

Zastosowanie kwasu L-polimlekowego

Wypełniacz stosuje się w celu przywrócenia objętości okolic zapadniętej skóry, szczególnie do korekty bruzd, zmarszczek, fałdów skórnych, blizn oraz poprawy jakości starzejącej się skóry w zakresie gęstości, jędrności i elastyczności.

Najczęściej, podczas zabiegu preparatem ostrzykuje się zapadnięte skronie, okolicę jarzmową, bruzdę policzkową, fałdy nosowo – wargowe, zmarszczki marionetki, linie żuchwy, podbródek, okolice szyi i dekoltu. Często również znajduje zastosowanie w ujędrnieniu skóry ramion, ud, powłok brzusznych oraz okolic objętych zaawansowanym cellulitem, rozstępami czy bliznami potrądzikowymi.

Podanie wypełniacza stanowi uzupełnienie niektórych zabiegów małoinwazyjnych takich jak ostrzyknięcie toksyną botulinową i kwasem hialuronowym.

Przeciwwskazaniem to tego typu zabiegu są choroby miejscowe skóry, zapalenia i zakażenia, skłonność do bliznowców, choroby nowotworowe oraz autoimmunologiczne stosowanie leków przeciwzakrzepowych, okres ciąży i karmienia, jak również młody wiek pacjenta.

Zabieg z użyciem kwasu L-polimlekowego jest przeznaczony dla pacjentów, którym zależy na możliwie trwałym efekcie. Dzięki mechanizmowi pobudzenia skóry preparat ten wykorzystywany jest leczniczo, profilaktycznie i liftingująco.

Zabieg z użyciem PLLA

Zabieg podania preparatu w daną okolicę twarzy trwa około 15 – 30 minut. 30 minut przed jego wykonaniem lekarz znieczulą skórę maścią znieczulającą, najczęściej maścią EMLA. Następnie po zdezynfekowaniu skóry wstrzykuje preparat głęboko podając go odpowiednią techniką. Po zabiegu niezwykle ważny jest umiarkowany masaż okolic leczonych– bezpośrednio po zabiegu oraz przez 2 tygodnie 2 razy dziennie. Masaż zabezpiecza przed tworzeniem się podskórnych grudek.

Po zabiegu możliwe są podbiegnięcia krwawe i wybroczyny. Przez kilka dni można zaobserwować rumień, obrzęk, zaczerwienie, bolesność i tkliwość w miejscu wkłucia, sińce, stwardnienie w miejscu wkłucia jako normalną reakcję na proces zapalny i produkcję kolagenu, mikroguzki – pojawiające się po 12 miesiącach od zabiegu, nie wymagające leczenia, jak również ziarniniaki – powikłania wymagające leczenia przez ostrzykiwanie.

Efekty

Pełen efekt kuracji kwasem L-polimlekowym widoczny jest po około 3 miesiącach od ostatniego zabiegu i utrzymuje się nawet do 36 miesięcy.

By osiągnąć dobry efekt należy wykonać 3 – 4 zabiegi w odstępach od 4 do 6 tygodni.

2.2 TOKSYNA BOTULINOWA

Elżbieta Galicka, Marek Niczyporuk

Rys historyczny

1822 – po raz pierwszy opisano neurologiczne efekty zatrucia „jadem kiełbasianym"
1897 – wyizolowanie i opisanie przez prof. Emila van Ermengena Clostridium botulinum
1910 – wykazanie istnienia drugiego typu toksyny BTX – B, a następnie pięciu kolejnych typów
1920 – pierwsza próba oczyszczenia toksyny
1946 – uzyskanie przez Lammana krystalicznej formy jadu oddzielonego od nietoksycznego białka
1949 – opisanie mechanizmu działania toksyny botulinowej przez Burgena
1950 – wskazanie przez Brooks`a możliwości wykorzystania toksyny w zwalczaniu nadmiernej aktywności mięśni

1978 – pierwsze próby zastosowania toksyny botulinowej w medycynie – Alan Scott wykorzystał jej działanie do wybiórczego unieczynnienia miejscowej spastyczności w zezie.
1989 – FDA wydała zgodę na wykorzystywanie BTX-A w okulistyce i neurologii do leczenia zeza, kurczu powiek i połowiczego przykurczu twarzy.
1990 – początek stosowania toksyny botulinowej w dermatologii – Jean Carruthers (okulista) oraz jej mąż Alastair Carruthers (dermatolog) zaobserwowali w trakcie leczenia kurczu powiek przy użyciu BTX-A dochodziło do jednoczesnego wygładzenia zmarszczek pomiędzy brwiami.
1995 – obserwuje się coraz szersze wskazania do wykorzystania BTX-A w usuwaniu zmarszczek mimicznych nie tylko górne , ale także dolnej części twarzy.
2002 – FDA zaakceptowała stosowanie preparatu Botoxu do usuwania zmarszczek mimicznych

Toksyna botulinowa

Jad kiełbasiany – *botulus* łac. kiełbasa

Toksyna botulinowa (BTX) jest neurotoksyną wytworzoną przez Gram – dodatnie beztlenowe bakterie , nazwane pałeczkami jadu kiełbasianego (Clostridium botulinum). Jad kiełbasiany produkowany przez pałeczki nie jest związkiem jednolitym, lecz składa się z kilkuserologicznie odmiennych białek. Wyodrębniono 7 typów toksyny, które nazwano kolejnymi literami alfabetu: A, B, C, D, E, F, G. tylko typy A, B i E wywołują objawy botulinizmu.

Botulinizm

Objawy zatrucia żywnością zawierającą toksynę botulinową opisywano już w XVIII wieku pod nazwą botulinizmu. *Clostridium botulinum* rozwija się jedynie w warunkach beztlenowych. Nieuszkodzona skóra jest skuteczną barierą, chroniącą przed wniknięciem bakterii oraz jej toksyny do wnętrza organizmu. Natomiast sama toksyna może przenikać przez błonę śluzową układu pokarmowego, dlatego do zatrucia dochodzi głównie drogą pokarmową po spożyciu pokarmów zawierających toksynę.

Źródłem zatruć toksyną botulinową są nie tylko konserwy mięsne, lecz również jarzynowe lub rybne. Jeśli wieczko jest wybrzuszone, konserwa na pewno nie nadaje się do spożycia.

Bakterie z rodzaju *Clostridium* nie są w stanie namnażać się w zdrowych tkankach, ze względu na obecność tlenu. Mogą się natomiast rozwijać w głębokich ranach, w których doszło do martwicy tkanki (botulizm przyranny).

Objawy zatrucia

Objawy zatrucia mogą wystąpić w czasie od kilku godzin do kilku dni od spożycia zepsutego pokarmu. Do typowych symptomów zalicza się podwójne widzenie, uczucie suchości w jamie ustnej, spowodowane upośledzeniem wydzielenia śliny, porażenia perystaltyki jelit.

W postaciach ciężkich dochodzi do zaburzenia mowy i połykania, porażenia mięśni oddechowych, a w efekcie może nastąpić zgon w wyniku uduszenia.

Leczenie polega na jak najwcześniejszym podaniu odpowiedniej antytoksyny.

Mechanizm działania botoksu

Toksyna wywołuje porażenie mięśni w wyniku blokowania uwalniania acetylocholiny na poziomie połączenia nerwowo – mięśniowego mięśni szkieletowych, hamując tym samym przekazywanie impulsów nerwowych przez połączenie synaptyczne do części ruchowej płytki.

Poszczególne serotypy wywierają swoje działanie przez rozszczepienie odmiennych protein w obrębie pęcherzyka presynaptycznego. Do powrotu przekazywania impulsów dochodzi stopniowo wraz z tworzeniem się nowych zakończeń nerwowo – mięśniowych

Impuls nerwowy docierający do synapsy nerwowo-mięśniowej powoduje otwarcie kanałów wapniowych obecnych w błonie presynaptycznej. Wnikanie jonów wapnia do wnętrza neuronu poprzez otwarte kanały stymuluje fuzję pęcherzyków synaptycznych z błoną presynaptyczną i uwolnienie acetylocholiny do szczeliny synaptycznej.

Acetylocholina dyfunduje poprzez szczelinę i wiąże się z mięśniowym receptorem acetylocholiny, prowadząc do depolaryzacji sarkolemmy i powstania potencjału czynnościowego wywołującego skurcz mięśnia. Aby doszło do połączenia pęcherzyków synaptycznych z błoną komórkową neuronu i uwolnienia przekaźnika nerwowego na zewnątrz komórki, niezbędna jest obecność białek SNARE, tworzących kompleks fuzyjny.

Toksyna wchłaniana jest w jelitach i wraz z krwią dociera do miejsca działania, czyli synapsy nerwowo-mięśniowej.

Podjednostka ciężka (100 kDa) wiąże się z błoną presynaptyczną, po czym wchłaniana jest do wnętrza neuronu na drodze endocytozy. Podjednostka lekka (50 kDa) jest metaloproteinazą, której celem działania są białka SNARE. Ich degradacja uniemożliwia połączenie się pęcherzyka synaptycznego z błoną komórkową i uwolnienie acetylocholiny. Zablokowanie przekazywania impulsu nerwowego do mięśni powoduje paraliż – długotrwałe rozluźnienie mięśni.

Zastosowanie toksyny botulinowej w medycynie estetycznej

Toksynę botulinową stosuje się w medycynie estetycznej do usuwania zmarszczek mimicznych, powstających w wyniku wzmożonego napięcia lub nawykowego kurczenia niektórych mięśni.

Zabiegi polegają na wstrzyknięciu do wybranych mięśni twarzy niewielkiej dawki oczyszczonej toksyny botulinowej typu A w roztworze soli fizjologicznej.

Podczas jednego zabiegu pacjent otrzymuje około 20 – 50 jednostek botuliny w przypadku ostrzykiwania zmarszczek twarzy.

Toksyna działa jedynie w obrębie mięśni, do których została wstrzyknięta, podczas gdy pozostałe mięśnie funkcjonują bez zmian. Botulina zaczyna działać po kilku dniach od wstrzyknięcia, a efekt utrzymuje się przez okres 3 – 6 miesięcy.

Botoks najczęściej aplikuje się w obrębie jednej trzeciej górnej twarzy.

Jego działanie ma za zadanie:

– likwidację zmarszczek (najczęściej zmarszczek na czole, szyi, w okolicach ust i tzw. „kurzych łapek", czyli zmarszczek mimicznych wokół oczu)
– korekcję wyglądu (podniesienie opadających powiek, uniesienie kącików ust itp.)

Choroby leczone przy pomocy toksyny botulinowej

Nadmierna potliwość

Nadmierna potliwość najczęściej dotyczy okolicy pachowej, powierzchni dłoniowej ręki i podeszwowej stopy oraz twarzy. Jest to zaburzenie czynności gruczołów potowych na skutek dysfunkcji w ośrodkach układu autonomicznego przy niestwierdzonych zaburzeniach strukturalnych gruczołów potowych. Za wzmożoną potliwość uważa się wydzielanie większej ilości potu niż 50 mg na minutę. Dotyczy przeważnie ludzi młodych i cierpi na nią około 0,5 % populacji. W ponad 50% przypadków stwierdza się rodzinną skłonność do występowania przypadku, co może wskazywać na udział czynników genetycznych.

Zabieg polega na kilku lub kilkunastu iniekcjach śródskórnych botoksu w rejony ciała o nadmiernej potliwości. Iniekcje można wykonać również jako iniekcje podskórnie bardzo cienką igłą. Podczas zabiegu podaje się łącznie do 100 jednostek botuliny.

Zabieg jest praktycznie bezbolesny, u osób szczególnie wrażliwych na ból można zastosować znieczulenie miejscowe.

Toksyna zaczyna działać po około 72 godzinach, pełny efekt terapii jest widoczny po 7 – 14 dniach i utrzymuje się 6 – 9 msc.

Efekt zabiegu może być tłumaczony tym, że nerwowe włókna współczulne nie regenerują się po wstrzyknięciu TBX-A tak szybko jak włókna ruchowe.

Leczenie bólu migrenowego

Migrena jest samodzielną i najdłużej znaną medycynie jednostką chorobową. Jej główny objaw to napadowy ból głowy.

Migrena jest chorobą dziedziczną, występuje u 10 – 12% populacji, częściej u kobiet niż mężczyzn.

Patomechanizm choroby polega na skurczu naczyń tętniczych, głownie w zakresie odgałęzień tętnicy szyjnej wewnętrznej z następującym, nadmiernym rozszerzeniem i pulsowaniem.

Migrenę rozpoznajemy gdy napady bólu powtarzają się, a każdy trwa nie krócej niż 4 i nie dłużej niż 72 godziny. Ból intensywny, jedno – lub dwustronny, pul-

sujący, nasilający się podczas wysiłku. Napadowi towarzyszą nudności, wymioty, światłowstręt lub nadwrażliwość na dźwięk.

Leczenie migreny za pomocą toksyny botulinowej jest nowym wskazaniem w neurologii i może być stosowane w przypadku pacjentów którzy nie reagują na leki. Istota zabiegu opiera się na założeniu, że jedną z przyczyn prowadzących do napadu migrenowego jest stale utrzymujące się, nadmierne napięcie w niektórych partiach mięśniowych głowy i szyi. Wstrzyknięty w wybrane okolice botoks znosi to nadmierne napięcie, przy czym dawka jest tak dobrana, że nie upośledza ruchomości głównych grup mięśniowych Niektórzy pacjenci odczuwają ulgę już po kilku godzinach, jednak pełny efekt pojawia się po 3 – 7 dniach i utrzymuje się przez 3 – 6 miesięcy.

U więcej niż połowy pacjentów dochodzi do całkowitego ustąpienia napadów, a u pozostałych do znacznego zmniejszenia nasilenia ataków migreny.

Zdarza się, że ustąpienie migreny jest efektem ubocznym leczenia botoksem ze wskazań estetycznych. Należy wspomnieć, iż rzadko obserwowano także zjawisko odwrotne, tzn. wystąpienie bólów głowy w wyniku leczenia toksyną botulinową ze wskazań estetycznych.

Leczenie zeza

Zezem potocznie nazywamy każde nieprawidłowe ustawienie gałki ocznej. Zez towarzyszący powstaje w wyniku niedowidzenia jednego oka. Zez porażenny natomiast ma swoją etiologię jako konsekwencja porażenia nerwów gałkoruchowych lub mięśni poruszających gałkę oczną.

Gałka oczna ustawiona jest zbieżnie, rozbieżnie lub skośnie z ograniczeniem lub zniesieniem ruchu na stronę porażonego mięśnia co powoduje podwójne widzenie.

Wskazaniem do leczenia TBA może być każde nieprawidłowe ustawienie gałki ocznej, zarówno w zezie towarzyszącym, jak i porażennym w celach leczniczych i ze względów kosmetycznych.

Leczenie oczopląsu

Zez porażenny był pierwszym zaburzeniem ruchowym, leczonym toksyną botulinową, przez amerykańskiego okulistę Allana Scotta, któremu zawdzięcza się wprowadzenie tego preparatu do praktyki lekarskiej.

Do wybranego mięśnia przeciągającego gałkę oczna w swoja stronę wstrzykuje się małą ilość preparatu. Zabieg wykonuje się w miejscowym znieczuleniu wkraplając do worka spojówkowego odpowiedni środek znieczulający. Wyniki leczenia są zadowalające u znacznego odsetka chorych. Im wcześniej rozpoczęte leczenie, tym lepsze wyniki. Zwolnienie kurczu przyspiesza powrót funkcji mięśnia przeciwstronnego.

Uśmiech dziąsłowy

Uśmiech dziąsłowy to taki, podczas którego w przesadny sposób odkryte są dziąsła górnego łuku zębowego. Jakkolwiek jest dość powszechny i postrzegany jako zupełnie normalny aspekt czyjejś anatomii, to wielu osobom przeszkadza, bowiem nieatrakcyjnie wygląda np. na zdjęciu.

Botoks wstrzykiwany jest w mięsień odpowiedzialny za nadmierne skurcze (m. okrężny ust) i powoduje zmniejszenie widoczności dziąseł podczas uśmiechu.

Kręcz karku

Kręcz karku to skurcze mięśni szyi prowadzące do zmiany ustawienia głowy w pozycji skośnej, w pochyleniu w bok, ku tyłowi lub ku przodowi.

Skurcze mięśni okresowo łagodnieją lub nasilają się w czasie emocji i ruchów dowolnych. Niekiedy, zwłaszcza na początku choroby skurcze powtarzają się z dużą częstotliwością.

Etiologia choroby nie jest wyjaśniona. W 12 % przypadków jest to rodzinne występowanie choroby, uraz szyi, nieleczone stany zapalne mięśni, zmiany reumatyczne czy porażenia wiotkiego lub niedowładu.

W przypadku wrodzonego kręczu szyi przyczyną powstania schorzenia jest skrócenie mięśnia mostkowo-obojczykowo-sutkowego.

Za nieprawidłowe ruchy i ustawienie głowy najczęściej odpowiedzialne są następujące mięśnie w kolejności wg. Czynności i stopnia udziału:
m. mostkowo-obojczykowo-sutkowy – skręca głowę w stronę przeciwną i pochylając ku przodowi
m. płatowaty głowy – skręca głowę w swoja stronę i odgina ku tyłowi
m. czworoboczny – skręca głowę w swoja stronę i odgina ku tyłowi i unosi łopatkę
m. pochyłe – skręcają głowę skośnie w stronę przeciwną z pochyleniem na bok w swoja stronę
m. dźwigacz łopatki – unosi łopatkę

Wprowadzenie terapii toksyną botulinową daje dobre oraz bardzo dobre wyniki u około 90% pacjentów i stanowi ogromny postęp w leczeniu tej choroby.

Kuracja zaczyna się od dokładnego palpacyjnego zbadania chorego i określenia, które mięśnie są najbardziej aktywne. Toksynę botulinowa wstrzykuje się w dwa punkty na mięśniach dużych (czworoboczny grzbietu, MOS) i jeden w mięśniach mniejszych. Poprawa następuje dopiero po 2 – 3 dniach, a czasem nawet po tygodniu lub dłużej.

Inne zastosowania botoksu

W obecnej dobie zwiększa się ilość zastosowań medycznych botoksu. Toksynę botulinową stosuje się przy trudno gojących się ranach ciętych, celem zniesienia napięcia skóry i przyspieszenia gojenia się rany. Wiadomo także, że niektórzy chirurdzy plastyczni ostrzykują botoksem świeże szwy, np. przy face-liftingu, aby przyspieszyć gojenie i uzyskać mniej widoczną bliznę.

Pacjenci, którzy mają nadmiernie szeroką żuchwę, mogą otrzymać iniekcje botoksu w mięsień żwacz. Prowadzi to do paraliżu części włókien żwacza i przez to do zmniejszenia objętości tego mięśnia. Efektem takiej terapii jest zmniejszenie szerokości dolnej części twarzy.

2.2.1 KOREKTA ZMARSZCZEK TOKSYNĄ BOTULINOWĄ

Marek Niczyporuk

Znieczulenie: brak

Czas trwania zabiegu: 20 minut

Czas rekonwalescencji: następnego dnia można pracować, obrzęki do dwóch dni

Przed zabiegiem: konsultacja, odstawienie leków przeciwzakrzepowych

Po zabiegu: pacjent nie powinien się kłaść i powinien unikać wysiłku fizycznego.

Hospitalizacja: zabieg wykonywany ambulatoryjnie

Korekcja zmarszczek toksyną botulinową jest jednym z bardziej popularnych zabiegów z zakresu medycyny estetycznej. Istnieje 6 podtypów toksyny, a w medycynie estetycznej wykorzystuje się stosuje się jej typ A.

Jest to zabieg polecany osobom ze zmarszczkami mimicznymi (dynamicznymi), czyli takimi które powstały w wyniku powtarzanego skurczu mięśni. Za pomocą toksyny botulinowej dokonuje się selektywnego paraliżu mięśni mimicznych, uzyskując wygładzenie zmarszczek w okolicy poddanej terapii.

Najczęściej dokonuje się korekcji zmarszczek w okolicy kąta zewnętrznego oka, „lwiej zmarszczki" i czoła. Za pomocą toksyny botulinowej można wykonać również korektę zmarszczek wokół ust, oraz zmarszczek szyi. W trakcie konsultacji lekarz wyklucza obecność przeciwwskazań, do których można zaliczyć między innymi ciążę, choroby złącza nerwowo mięśniowego, i nadwrażliwość na preparat, aktywny trądzik, opryszczka i schorzenia bakteryjne skóry. Zabieg wykonuje się bez znieczulenia. Polega on na podaniu odpowiednio przygotowanej toksyny botulinowej bezpośrednio w mięsień mimiczny, lub jego bliskie sąsiedztwo. Wykonuje się szereg iniekcji w wybrane punkty Dawkę dobiera się do indywidualnych preferencji pacjenta, co stopnia upośledzenia kurczliwości, a także efektów, które były osiągnięte po wcześniejszych iniekcjach. Efekty iniekcji są widoczne po 5 – 7 dniach. Nie wskazane są bezpośrednio po zbiegu loty samolotem. Te zalecenia mają za zadanie zapobiec przemieszczeniu się toksyny i niepożądanemu paraliżowi sąsiednich mięśni, co może doprowadzić do asymetrii twarzy. Zabiegi z użyciem toksyny botulinowej są zabiegami bezpiecznymi, a najczęstszym powikłaniem jest wynaczynienie. Efekty zabiegu utrzymują się do 5 – 6 miesięcy, a zabieg najwcześniej można powtarzać po 3 miesiącach. Takie postępowanie ma zapobiegać powstawaniu przeciwciał obniżających efektywność zabiegów.

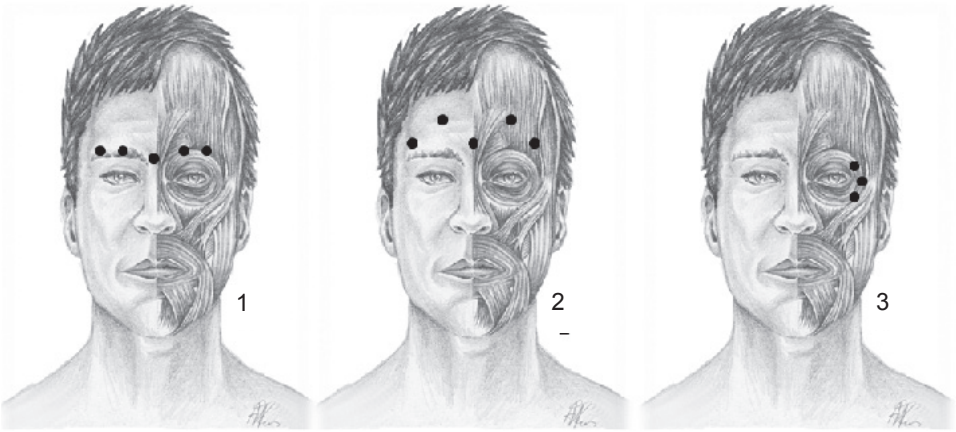

Rys. 6. Standardowe miejsca iniekcji toksyny botulinowej w celu redukcji zmarszczek: 1- gładziny czołowej, 2- poziomych czoła, 3- „kurzych łapek".

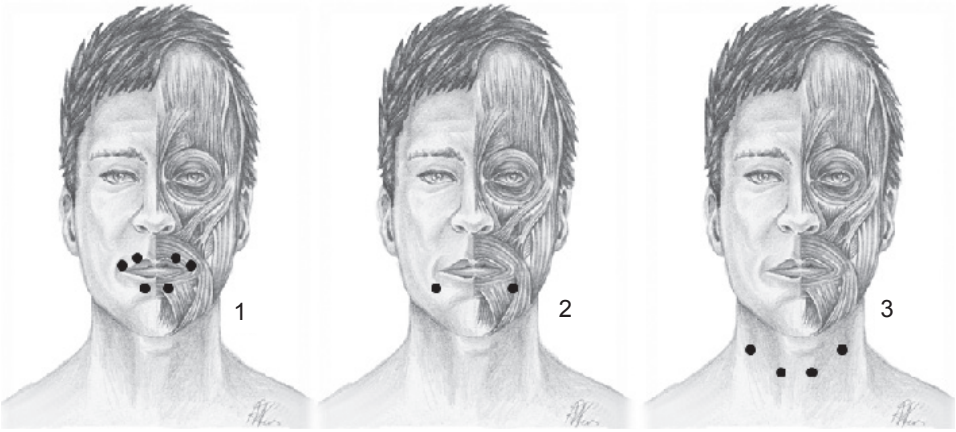

Rys. 7. Standardowe miejsca iniekcji toksyny botulinowej w celu redukcji zmarszczek: 1- okolicy ust, 2- opadających kącików ust, 3- poziomych szyi.

2.3 OSOCZE BOGATOPŁYTKOWE

Elżbieta Galicka

Osocze bogatopłytkowe - PRP (Plateled Rich Plasma) jest autologicznym koncentratem ludzkich płytek krwi w niewielkiej ilości osocza. Stężenie płytek w PRP jest kilkakrotnie wyższe niż w krwi (w zależności od metody – dwukrotnie do ośmiokrotnie).

Autologiczny preparat osocza bogato płytkowego, otrzymywany jest z własnej krwi pacjenta. Jest produktem w 100% biokompatybilnym, a rewitalizacja skó-

ry zachodzi dzięki tzw. autologicznej terapii komórkowej (Autologus Cellular Regeneration – ACR). Autologiczna terapia komórkowa wykorzystuje czynniki wzrostu zawarte w osoczu bogatopłytkowym oraz proces stymulacji mezenchymalnych komórek macierzystych do regeneracji i rewitalizacji skóry.

Płytki krwi, poza swoją funkcją homeostatyczną, uwalniają substancje które stymulują naprawę tkanek, przyśpieszają angiogenezę oraz modyfikują procesy zapalne. Głównymi magazynami płytek są alfa – ziarnistości, ziarnistości zbite i lizosomy. W płytkach znajduje się ponad 60 różnych substancji, które biorą udział w procesach naprawy i odnowy tkanek.

Biostymulujący efekt PRP polega na aktywacji różnych typów komórek przez czynniki wzrostu.

Cytokiny uwalniane z płytek krwi:

– EGF – (naskórkowy czynnik wzrostu) stymuluje proliferencję i różnicowanie komórek naskórka, angiogenezę oraz aktywność kolagenozy, pobudza gojenie się ran.
– VEGF – (naczyniowo –śródbłonkowy czynnik wzrostu) pobudza procesy angiogenezy (tworzenia naczyń krwionośnych) i aktywuje mikrokrążenie.
– PDGF – (płytkowy czynnik wzrostu) odpowiedzialny za różnicowanie mezenchymalnych komórek macierzystych, pobudza syntezę macierzy międzykomórkowej.
– TGF β1 oraz TGF β2 – (transformujący czynnik wzrostu) stymuluje syntezę DNA, proliferencję i różnicowanie różnych typów komórek, pobudza fibroblasty do produkcji kolagenu.
– Witaminy, oligoelementy, oligopeptydy, enzymy oksydacyjne – m.in., ochrona przed wolnymi rodnikami (również mitochondrialnego DNA).

Przygotowanie PRP

Pobrana od pacjenta krew odwirowywana jest w specjalnej probówce separacyjnej bazujących na grawitacyjnym rozdzieleniu płytek. Podczas zabiegu pobierana jest niewielka ilość krwi, około 8 – 24 ml. Krew pobiera się w sposób standardowy – najczęściej z żyły odłokciowej. Probówki są odwirowywane przez około 5 min. Podczas wirowania z krwi oddziela się osocze z koncentratem płytek krwi od innych elementów, tj. białych i czerwonych krwinek. Po odwirowaniu krwi lekarz pobiera przygotowane w ten sposób osocze bogatopłytkowe do strzykawki i dodaje do niego substancję, która ma aktywować płytki krwi - roztwór wapnia lub krzepnące osocze pacjenta. Po delikatnym wymieszaniu, przygotowany w ten sposób roztwór jest gotowy do użycia.

Zastosowanie osocza bogatopłytkowego

Osocze bogatopłytkowe wykorzystywane jest w wielu dziedzinach medycyny takich jak ortopedia, kardiologia, okulistyka, stomatologia, chirurgia plastyczna, jako skuteczna metoda wpływająca pozytywnie na procesy gojenia i odbudowy tkanek.

Od kilku lat koncentrat płytkowy stosowany jest także do biostymulacji i regeneracji skóry w dermatologii estetycznej m.in. po face – liftingu chirurgicznym. Zastosowanie osocza bogatopłytkowego redukuje zmarszczki, zwiększa napięcie i nawilżenie skóry.

PRP stosuje się również po zabiegach przeszczepów tkanki tłuszczowej w celu zwiększenia przeżywalności komórek tłuszczowych.

Kolejnym wskazaniem do zastosowania RPR jest zahamowanie procesu wypadania włosów łysienia, również na podłożu androgenowym oraz po zabiegu autotransplantacji włosów.

Osocze bogatopłytkowe wykorzystywane jest również do zabiegów redukujących blizny oraz rozstępy.

Korzyści płynące z stosowania PRP to m.in.: zredukowanie krwawienia włośniczkowego, brak konieczności stosowania drenów, zmniejszenie pooperacyjnego bólu i obrzęku, krótszy czas rekonwalescencji, przyśpieszone gojenie się rany, a także poprawa czucia i regeneracja nerwów w uszkodzonym fragmencie skóry.

Zabiegi z użyciem PRP

Lipofiling, czyli wypełnienie zmarszczek własną tkanką tłuszczową w połączeniu z osoczem bogatopłytkowym. Lipofiling z PRP gwarantuje trwałe wypełnienie bruzd i zmarszczek.

Mezoterapia skóry twarzy i głowy z bogatopłytkowego osocza krwi PRP

Maska, stosowana jednorazowo w celu przyspieszenia gojenia, po zabiegach estetycznych, pilingach, zabiegach laserem.

2.4 NICI APTOS – NIECHIRURGICZNY LIFTING TWARZY

Elżbieta Galicka

Nici Aptos zostały wynalezione 16 lat temu przez gruzińskiego chirurga plastyka M. Sulamanidze.

Budowa nici APTOS

Aptos („antiptosis" zapobiegający opadaniu) to nici wykonane z nierozpuszczalnego polipropylenu, posiadające ząbki na całej swojej długości. Nici kotwiczą się za pomocą ząbków blisko pod skórą. W punkcie centralnym nici kierunek ząbków zmienia się, przez co obie połowy nici mają ząbki o przeciwbieżnym kierunku. Nić umieszcza się pod skórą w kształcie litery U co sprawia, że nici podciągają i napinają skórę wywołując efekt liftingu. Nici podobnego typu mogą być wykonane z wchłanialnego polimeru. Po wprowadzeniu materiału do tkanki podlega on biodegradacji w okresie ok. 360 dni. Po 1,5 roku całkowicie się rozpuszcza.

Zabieg z użyciem nici APTOS

Zabieg implantacji nićmi Aptos umożliwia podciągnięcie tkanek, które utraciły elastyczność i podwieszenie ich tak, aby zapobiec ponownemu opadaniu.

Pozwala również poprawić kontury tkanek miękkich. Przywrócenie pięknego, młodzieńczego konturu twarzy, szyi lub dekoltu jest możliwe, dzięki odbudowie mocnego rusztowania dla skóry. Aptos to zmodyfikowana nić chirurgiczna, która umieszczana jest w skórze.

Zabieg jest mało inwazyjny, dlatego też wykonuje się go w znieczuleniu miejscowym. Polega na wykonywaniu nakłuć lub mikro-nacięć specjalnie przystosowana igłą. Za pomocą tej igły nici wprowadzane są pod skórę na granicy skóry właściwej i tkanki podskórnej, wzdłuż wcześniej zaznaczonych linii. W zależności od obszaru w skórze umieszcza się 2 – 10 nici.

Optymalny efekt jest natychmiast w pełni widoczny. Rezultat utrzymuje się około 2 – 3 lat, w zależności od indywidualnych predyspozycji pacjenta.

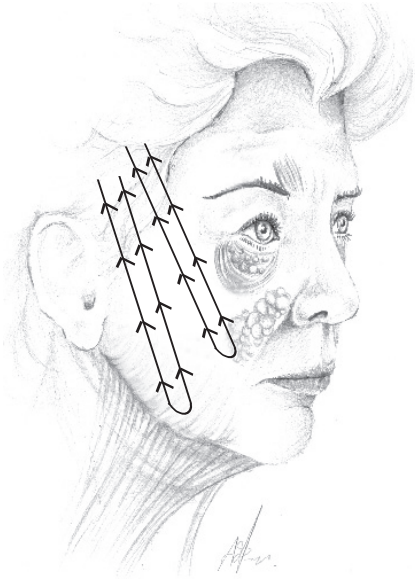

Rys. 8. Podciągnięcie tkanek przy użyciu nici Aptos.

Zastosowanie nici APTOS

– korekcja podwójnego podbródka
– wygładzenie zmarszczek nosowo-wargowych
– wygładzenie „doliny łez"
– zmarszczki poprzeczne czoła,
– redukcja „lwich zmarszczek" pomiędzy brwiami
– usunięcie zmarszczek nosowo-wargowych
– lifting obszaru kości policzkowej
– lifting skóry i tkanek miękkich szyi
– podkreślenie konturu żuchwy
– korekcja kształtu brody tzw. gruszkowatej
– uniesienie opadających kącików ust i usunięcie „zmarszczek marionetki"

Zalety nici APTOS

Naturalny efekt zabiegu spowodowany podniesieniem wybranych obszarów tkanek miękkich, jednocześnie nie ograniczający skurczów mięśni mimicznych i nie zniekształcający ekspresji twarzy.

Tkanki podwieszane są podskórnie, więc nici pozostają niewidoczne. Zabieg nie pozostawia również żadnych blizn.

Trwałość efektów zabiegu utrzymuje się nawet do 2 – 5 lat.

2.5 ZŁOTE NICI

Elżbieta Galicka

Metoda podobna do face liftingu. Zabieg polega na implantacji pod skórę właściwą złotych nici, które tworząc stelaż dla wiotczejących mięśni, napinają je i wygładzają skórę w miejscach poddanych zabiegowi (twarz, szyja, dekolt, owal twarzy, podbródek.)

Złote nici wykonane są ze złota o najwyższej próbie 999,99 (24 karaty) i średnicy 0,10 mm. Każda nić ma długość 25 cm i zakończona jest igłą jednorazowego użytku. Każda też znajduje się w otoczce nici chirurgicznej, która w ciągu 2 – 3 miesięcy ulega rozpuszczeniu. Dzięki niej lekarz może wprowadzić nić bezbłędnie we wcześniej wybrane miejsce, ponieważ sama złota nić pozostaje usztywniona. Technika ta umożliwia zastosowanie czystego złota do produkcji implantu złota.

Działanie złota

Złoto ma działanie stymulujące produkcję nowych naczyń krwionośnych w skórze (angiogenezę), co powoduje lepsze dotlenienie i odżywienie wszystkich warstw skóry.

Złoto sprzyja nasyceniu skóry tlenem, usuwa zmęczenie, chroni przed szkodliwym działaniem zanieczyszczonego środowiska, odbudowuje komórki, nadaje skórze blask, a także będąc ekologicznie czystym materiałem, bez przeszkód przyswajane jest przez organizm.

Złoto niezwykle rzadko wywołuje reakcje alergiczne, nie utlenia się i nie powoduje odrzucenia. Ponadto ma działanie antyseptyczne, odkażające i jest jedynym znanym produktem służącym do implantacji, który nie wywołuje uczuleń.

Zabieg implantacji złotych nici

Każda nić o długości 25 cm zakończona jest specjalną jednorazową igłą, której kształt pozwala uniknąć bólu w trakcie implantacji. Przed zabiegiem na skórę nanoszone są linie konturowe, wzdłuż których poprowadzone będą nici. Złote nici wprowadzane są zgodnie z zasadą siatki, 3-4 równoległe nici i tyleż samo prostopadłych tworzy konstrukcję nośną - siatkę, która wzmacnia osłabioną tkankę podskórną i nie pozwala skórze zwiotczeć. Ten nowy łączący tkanki „szkielet"

ze złotych nici pomaga powstrzymać tkanki przed przemieszczaniem się, a sam jest całkowicie niezauważalny ani wizualnie, ani w dotyku. Zabieg wykonuje się w znieczuleniu miejscowym.

Złote nici działają dwuetapowo, co jest związane z budową samego implantu. W pierwszym etapie, trwającym około 2 miesięcy widoczne jest działanie rozpuszczalnej nici chirurgicznej, która stanowi otoczkę właściwej złotej nici. Zwiększa się ilość komórek układu odpornościowego i dochodzi do oczyszczenia organizmu z martwych tkanek. W drugim etapie odkładaniu ulegają włókna kolagenowe i elastylowe wokół złotej nici. Zabieg złotych nici jako jedyny, spośród znanych medycynie, skutecznie podnosi ilości kolagenu w skórze.

Już po miesiącu, w miejscach wszczepienia nici, powstaje nowa sieć naczyń krwionośnych, co powoduje lepsze ukrwienie, dotlenienie i odżywienie skóry, która staje się napięta, znikają przebarwienia, a istniejące zmarszczki ulegają wygładzeniu.

Jednocześnie złoto stymuluje produkcję kolagenu i elastyny, co daje efekt liftingu we wprowadzonych miejscach. Efekty zabiegu – młoda, zdrowa, pozbawiona przebarwień i rozszerzonych naczynek krwionośnych skóra, utrzymują się od 7 do 10 lat.

Zastosowanie złotych nici

Złote nici stosuje się, gdy na skórze twarzy lub innych części ciała pojawiają się pierwsze oznaki starzenia – zmarszczki, zwiotczenie itp. Nici można wprowadzać w różne strefy tj.: skronie, policzki, podbródek, szyję, okolice dekoltu, a także w inne części ciała. Jeśli nićmi „przeszywa" się twarz i szyję, zapobiega to wiotczeniu skóry, polepsza jej jakość i wygląd, a wprowadzenie ich w uda czy pośladki zapobiega, a nawet leczy cellulit czy rozstępy skórne. Metoda ta daje efekt podciągnięcia, sprzyja znacznemu zwiększeniu ogólnego napięcia skóry i jej elastyczności. Jednak należy zauważyć, że rezultat odmłodzenia powstaje nie natychmiast po zabiegu, lecz stopniowo.

2.6 HYDROLIFT – NICI HIALURONOWE

Elżbieta Galicka

Nici hialuronowe to nowatorski sposób wykorzystania kwasu hialuronowego do modelowania owalu twarzy. Zabieg zwany również hydrolift, soft lifting itp. jest metodą opracowaną przez dr Monikę Lelonkiewicz. Zabieg opiera się na tworzeniu cienkich nici kwasu hialuronowego w skórze wprowadzanych tam za pomocą mikrokaniuli, które stworzą rodzaj „rusztowania" dla skóry. Pomysł na wykorzystanie takiej metody zrodził się w oparciu o technikę wszczepiania złotych nici, jednak zabieg ten jest znacznie mniej inwazyjny.

Zabieg implantacji nici hialuronowych

Metoda nici hialuronowych jest sposobem podawania kwasu hialuronowego. Kwas wstrzykiwany jest liniowo i śródskórnie za pomocą zaokrąglonej, atraumatycznej mikrokaniuli. Nici hialuronowe są wprowadzane prostopadle do linii obniżonego napięcia w skórze RSTL (Relaxed Skin Tension Lines) a wzdłuż linii LME (Lines of Maximum Extensibility) – linii zwiększonej rozciągliwości skóry. Dzięki odpowiedniemu wektorowi linijnego wstrzyknięcia kwasu poprawia się napięcie skóry, a kwas hialuronowy poprawia kondycję skóry.

Umiejętnie wykonany zabieg ma dwukierunkowe działanie – prawidłowo wszczepione nici liftingują poddany zabiegowi obszar, a kwas hialuronowy nawilża, ujędrnia i rewitalizuję skórę.

Zabieg jest mało inwazyjny, wykonywany najczęściej bez znieczulenia, rzadko pozostawia siniaki przez co efekty hydrolitu widoczne są w bardzo krótkim czasie.

Zastosowanie

Zabieg nici hialuronowych służy poprawie owalu twarzy i kształtowaniu policzków, ujędrnianiu i odbudowie skóry poprzez jej zagęszczenie. Dzięki niemu można odbudować skórę powieki dolnej, poprawić kształt oka i unieść opadnięte brwi. Skóra policzków może zostać podciągnięta nawet o 10 mm.

2.7 MODELOWANIE WYPEŁNIACZAMI TWARZY (TERAPIA WOLUMETRYCZNA)

Klaudia Kakareko

W trakcie procesu starzenia zachodzi wiele zmian w obrębie skóry. Stopniowo zanika podskórna tkanka tłuszczowa, szczególnie w okolicach kości policzkowych, skroni, obszaru nosowo-wargowego i ust. W efekcie twarz traci swój miękki owal, rysy wyostrzają się a skóra słabiej podtrzymywana przez tkankę, wiotczeje. Zabieg liftingu wolumetrycznego pozwala uzyskać idealny kontur twarzy. Poprawia owal a także niedoskonałości, takie jak wiotka skóra z charakterystycznymi zmarszczkami głębokimi lub bruzdami. W zabiegu stosuje się kwas hialuronowy usieciowany, dający długotrwałe efekty.

Przy pomocy HA modelowane zostają:

– kontur twarzy,
– kontur ust,
– głębokie zmarszczki,
– bruzdy,
– „dolina łez"
– okolicy policzków i dolnej części twarzy.

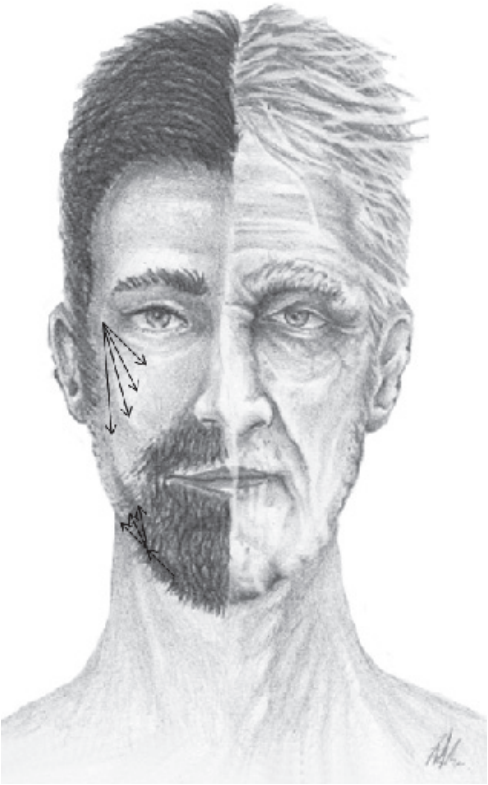

Rys. 9. Obszary iniekcji podczas terapii wolumetrycznej.

Wolumetria twarzy polega na wprowadzaniu pod skórę specjalnej kaniuli, którą aplikowany jest nowej generacji preparat z kwasu hialuronowego. Po iniekcji implantu lekarz dokonuje delikatnego masażu, by równomiernie rozprowadzić wypełniacz. Zabieg wykonywany jest w znieczuleniu miejscowym, cechuje go całkowita bezbolesność oraz natychmiastowe efekty, utrzymujące się od 9 do 18 miesięcy. Czas trwania zabiegu to około 30 minut. Skorzystać z niego mogą zarówno kobiety, jak i mężczyźni, którym pogorszyła się kondycja skóry.

Przeciwwskazania do zabiegu liftingu wolumetrycznego to:
– ciąża, karmienie piersią
– uczulenie na kwas hialuronowy
– cukrzyca
– stany zapalne skóry: trądzik, opryszka
– choroby autoimmunologiczne
– tendencje do powstawania bliznowców
– choroba nowotworowa

Po zabiegu efekty uboczne są rzadko spotykane, jednakże mogą wystąpić. Najbardziej typowe to bolesność modelowanej okolicy a także zaczerwienienie i niewielki obrzęk, pojawiające sie po kilku dniach od zabiegu. W tym czasie nie należy korzystać z solarium ani przebywać na słońcu, wskazane jest też unikanie intensywnego wysiłku fizycznego.

2.8 MODELOWANIE RĄK WYPEŁNIACZAMI TKANKOWYMI

Klaudia Kakareko

Leczenie wolumetryczne to metoda rewitalizacji koncertująca się na przywracaniu utraconej przez tkanki objętości. Umożliwia modelowanie konturów dłoni oraz ich odmłodzenie. Skóra dłoni staje się ponownie napięta i gładka.

Terapia wolumetryczna skierowana jest do:

– osób, u których z wiekiem skóra straciła swój zdrowy wygląd
– korekty nieprawidłowych proporcji
– ubytków oraz niedoskonałości skóry różnych obszarów powstałych np. w wyniku operacji czy po wypadku

Zabieg polega na wypełnianiu ubytków za pomocą kwasu hialuronowego, który uznawany jest za jeden z najbezpieczniejszych wypełniaczy tkankowych.

Przed zabiegiem należy zgłosić lekarzowi wszelkie przebyte choroby, ponieważ **przeciwwskazaniami do liftingu wolumetrycznego są:**

– ciąża, karmienie piersią
– choroby układu odpornościowego
– skłonność do powstawania blizn przerostowych, keloidów
– stany zapalne skóry w miejscu podawania preparatu (opryszczka, trądzik)
– nadwrażliwość na kwas hialuronowy
– choroby nowotworowe

Czas trwania zabiegu to ok. 15 – 30 minut. Przed zabiegiem nie należy przez kilka dni zażywać leków rozrzedzających krew (np. aspiryna). Lifting wolumetryczny wykonuje się w miejscowym znieczuleniu, w związku z czym jest prawie bezbolesny. Przy pomocy cienkiej kaniuli (tępo zakończonej igły) pod skórę, w miejsca gdzie uwidacznia się ubytek tkanki podskórnej, wstrzykiwany jest preparat. Po zabiegu wykonuje się masaż w celu równomiernego rozłożenia kwasu hialuronowego. Efekty utrzymują się przez około rok czasu. Po około 3 miesiącach należy skontaktować się z lekarzem w celu określenia skuteczności interwencji, w niektórych przypadkach konieczne jest wykonanie zabiegu uzupełniającego.

Skóra po zabiegu staje się:
– nawilżona
– gładka
– elastyczna
– posiada równomierny koloryt

Po zabiegu przez 4 tygodnie należy pamiętać, aby unikać sauny, solarium, promieni słonecznych oraz przez kilka dni dużego wysiłku fizycznego.

Ewentualne objawy niepożądane po zabiegu utrzymują się krótkotrwałe i są to:
– zaczerwienienie, obrzęk, ból w miejscu wstrzyknięcia preparatu – objawy te znikają w przeciągu 72 godzin
– w przypadku skóry wrażliwej świąd
– nadwrażliwość w miejscu korekcji.

3. CHIRURGIA ESTETYCZNA W OBRĘBIE GŁOWY

3.1 KOREKCJA POWIEK – BLEFAROPLASTYKA

Andrzej Przylipiak

Znieczulenie: miejscowe, ewentualnie narkoza w półśnie

Czas trwania zabiegu: 1 – 1,5 godziny

Czas rekonwalescencji: 2 – 7 dni

Przed zabiegiem: konsultacja, badania dodatkowe krwi, nie brać aspiryny przez 7 dni

Po zabiegu: unikać sauny, słońca i solarium przez 4 tygodnie

Hospitalizacja: zabieg wykonywany ambulatoryjnie

Oczy, podobnie jak usta, znajdują się w bardzo ważnym estetycznie obszarze twarzy. Wygląd powiek decyduje, w znaczącym stopniu, o atrakcyjności człowieka. Nadmiar luźno zwisającej, pomarszczonej skóry powoduje, iż pacjent odbierany jest przez otoczenie, jako osoba zmęczona, której brakuje odpowiedniej ilości snu. Jest to ponadto atrybut starzenia się. Powieki dolne tworzą często tzw. „worki pod oczami". Możliwe jest zarówno wykonanie korekty powieki górnej jak i powieki dolnej. Operację zawsze poprzedza rozmowa z lekarzem, oraz badania dodatkowe krwi. W trakcie konsultacji pacjent zostaje poddany badaniu fizykalnemu. Tłumaczy mu się przebieg zabiegu, realne do uzyskania rezultaty oraz możliwe do wystąpienia niepożądane efekty uboczne. Na tydzień przed zabiegiem pacjent nie może przyjmować aspiryny lub innych leków wpływających na krzepliwość krwi. Zabieg na powiece górnej przeprowadza się poprzez wycięcie wąskiego na 5 – 10 mm paska skóry. Cięcie dolne prowadzi się w odległości około 2 – 5 mm od brzegu powieki. Dzięki temu, blizna zostaje ukryta w naturalnym załamku skóry. Ranę operacyjną zamyka się szwami pojedynczymi lub szwem ciągłym.

Korekta dolnej powieki polega również na wycięciu wąskiego paska skóry. Dodatkowo wykonuje się tutaj skrócenie mięśnia brzegu powieki dolnej tzw. kantopeksję, Takie działanie ma zapobiec obniżeniu się brzegu powieki, które może wystąpić jako reakcja na wycięcie części skóry. Obniżenie brzegu powieki byłoby komplikacją estetyczną, gdyż mogłoby powodować nienaturalny wygląd oka, a czasem nawet odwinięcie się powieki dolnej i odsłonięcie spojówki oka.

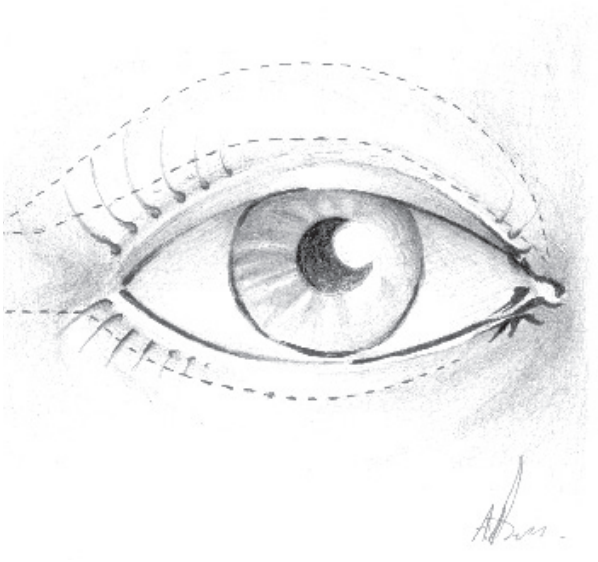

Rys. 10. Przebieg linii nacięć podczas korekcji powiek.

Przy obydwu powiekach, zarówno górnej jak i dolnej, usuwa się zazwyczaj także niewielkie porcje tłuszczu podskórnego (wielkości ziarna grochu). Uważa się, że w ten sposób można „pogłębić oczy", co ma poprawiać ich atrakcyjność. Nie wolno redukować zbyt dużej ilości tłuszczu. W niektórych uzasadnionych przypadkach nie usuwa się tkanki tłuszczowej. Znane są także zabiegi, przy których dokonuje się przesunięcia tkanki tłuszczowej o 1 – 1,5 cm. W niektórych przypadkach można wykonać korekcję powieki dolnej bez przecinania skóry. Nacięcie prowadzi się wówczas przez spojówkę, zaś celem operacji jest tylko usunięcie niewielkiej ilości tłuszczu.

Zabieg trwa około 1 do 1,5 godziny i jest wykonywany w znieczuleniu miejscowym. Pacjent otrzymuje także środki uspokajające.

Po zabiegu należy polecić pacjentowi stosowanie chłodzących okładów na operowaną okolicę. Szwy zdejmuje się po 5 – 6 dniach. Pacjent powinien przynajmniej przez 7 dni przerwać aktywność zawodową i towarzyską. Dzięki nowoczesnym lekom obrzęki powiek po zabiegu zdarzają się rzadko. Częściej występuje zjawisko „suchego oka". Należy wtedy stosować krople do oczu tzw. sztuczne łzy. Częstym zjawiskiem są wybroczyny krwawe, czyli siniaki. Ustępują one po 7 –10 dniach. W razie potrzeby, po ok. 7 dniach można je ukryć pod makijażem. Jak przy każdym innym zabiegu chirurgicznym zabrania się pacjentowi opalania się i korzystania z sauny przez miesiąc po operacji. Dobrze wykonana operacja przynosi bardzo korzystną poprawę wyglądu pacjenta. Wyraz twarzy jest wypoczęty i świeży.

3.2 KOREKCJA NOSA – RHINOPLSTYKA

Andrzej Przylipiak

Znieczulenie: pełna narkoza

Czas trwania zabiegu: 2 godziny

Czas rekonwalescencji: 8 – 14 dni

Przed zabiegiem: konsultacja, badania dodatkowe krwi, nie brać aspiryny przez 7 dni

Po zabiegu: unikać sauny, słońca i solarium przez 4 tygodnie

Hospitalizacja: konieczna hospitalizacja przez kilka dni

Korekcja nosa (rhinoplastyka) jest jedną z najczęściej wykonywanych operacji estetycznych. Jak większość struktur anatomicznych w obrębie twarzy, nos ma bardzo duży wpływ na percepcję estetyczną wizerunku człowieka. Do najczęściej odczuwalnych defektów tej części ciała należy jego: wielkość, szerokość, profil (tzw. garb na nosie), położenie i wielkość czubka, asymetrie. Estetyczną korektę nosa przeprowadza się u osób dorosłych, gdyż dopiero w tym wieku ukończony jest wzrost i rozwój struktur anatomicznych. Prostowanie przegrody nosa wykonuje się najczęściej ze wskazań medycznych, choć można je również połączyć ze wskazaniami estetycznymi. Jak przy każdym zabiegu operacyjnym terapię rozpoczyna konsultacja, badania lekarskie oraz dodatkowe krwi. Podczas konsultacji pacjent przedstawia swoje potrzeby i oczekiwania. Lekarz dokonuje oceny możliwości zmian, omawia sposób wykonania zabiegu i charakteryzuje możliwe do uzyskania rezultaty. Musi przy tym wskazać na niebezpieczeństwo wystąpienia komplikacji czy też braku powodzenia zabiegu.

Operację wykonuje się metodą otwartą lub metodą zamkniętą. Przy pierwszej pozostają widoczne blizny, przy drugiej ryzyko to nie istnieje. Operację przeprowadza się zazwyczaj jednocześnie na częściach chrzestnych i kostnych nosa. Bardzo często zabieg dotyczy korekty lub/i rekonstrukcji grzbietu nosa. Równie często wykonuje się także zmniejszenie lub zwężenie całego nosa lub tylko jego czubka. Zabieg trwa zazwyczaj ok. 1-2 godzin i jest przeprowadzany w znieczuleniu ogólnym. Opatrunek w postaci szyny pozostaje przez okres 8-10 dni. Obrzęki pozabiegowe utrzymują się do czterech tygodni.

W razie potrzeby istnieje możliwość powtórzenia zabiegu, lecz warunki medyczne są wówczas nieporównanie trudniejsze z uwagi na istniejące blizny wewnętrzne oraz związane z nimi upośledzenie ukrwienia tkanek.

Wprowadzenie wypełniaczy tkankowych rozszerzyło możliwości mało inwazyjnych interwencji estetycznych także w obrębie nosa. Zazwyczaj stosuje się tutaj kwas hialuronowy. Można w ten sposób dokonać korekt jedynie niewielkich defektów urody. Zabieg należy powtarzać co 12 – 18 miesięcy.

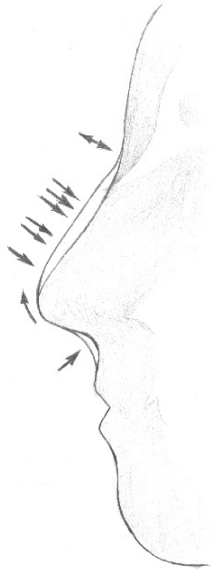

Rys. 11. Korekcja nosa.

Jak przy każdym innym zabiegu operacyjnym, pacjent musi przez cztery tygodnie po interwencji unikać sauny oraz ekspozycji na światło słoneczne lub naświetlanie w solarium.

3.3 KOREKCJA UST – POWIĘKSZANIE WARG

Andrzej Przylipiak

Znieczulenie: miejscowe

Czas trwania zabiegu: 20 minut

Czas rekonwalescencji: następnego dnia można pracować, obrzęki do dwóch dni

Przed zabiegiem: konsultacja, badania dodatkowe krwi, nie brać aspiryny przez 7 dni

Po zabiegu: unikać sauny, słońca i solarium przez 4 tygodnie

Hospitalizacja: zabieg wykonywany ambulatoryjnie

Usta znajdują się w bardzo ważnym dla estetyki rejonie twarzy. Dlatego ich wygląd ma duże znaczenie dla urody człowieka. Pełne, jędrne i kształtne usta są marzeniem wielu ludzi. Wraz z upływem lat, wygląd ust każdego z nas ulega zmianie. Tracą one objętość, pojawiają się wokół nich pionowe zmarszczki, kąciki ust opadają i tworzą się tzw. fałdy marionetkowe. Ponadto, każdy człowiek jest inaczej zbudowany, gdyż stanowi niepowtarzalnym indywiduum. Dlatego też wargi o niekorzystnych estetycznie cechach zdarzają się także u ludzi młodych. Obecnie możliwe jest korygowanie takich oznak starzenia się lub niedoborów estetycznych.

Istnieje wiele metod korekcji ust. Największą popularność uzyskało wypełnianie i konturowanie warg za pomocą implantów kwasu hialuronowego. Można używać także innych materiałów (opisanych w rozdziale Wypełniacze), ale kwas hialuronowy zdobył szczególną pozycje w zakresie korekcji ust. Jak już wspomniano, kwasem hialuronowym można poprawić kontur ust, implantując materiał tylko na brzegu czerwieni wargowej. Można także wypełnić wargi w obrębie czerwieni wargowej nadając im większą objętość. Często stosuje się kombinacje obydwóch działań. Bardzo ważnym jest zwrócenie uwagi na istniejące asymetrie i podjęcie próby ich wyrównania. Zdarzają się pacjentki, które cenią sobie stopniowe powiększanie warg w kilku sesjach terapeutycznych. Podyktowane jest to czasem ostrożnością, a czasem chęcią zapobiegnięcia zbyt drastycznej zmianie, w celu uniknięcia natrętnego zainteresowania otoczenia. Doświadczeni lekarze estetyczni bardzo cenią sobie taką postawę pacjentów, gdyż pozwala ona na stopniowe modelowanie optymalnego kształtu ust, a tym samym ułatwia osiągnięcie dobrych rezultatów. Ponieważ z upływem czasu kwas hialuronowy ulega powolnemu wchłonięciu, dlatego aby utrzymać uzyskany wynik w postaci ładnie wymodelowanych ust, należy co jakiś czas powtarzać wizyty u lekarza. Trwałość efektu jest bardzo różna i zależy od wielu czynników, m. in. od cech indywidualnych pacjenta. Uważa się że wizyty trzeba powtarzać co 6 – 24 miesięcy. Zdarza się jednak, że już po trzech miesiącach trzeba ponownie wykonać zabieg, jest to jednak bardzo rzadki przypadek.

Wspomnieć należy, że także tłuszcz własny pacjenta jest dobrym, permanentnym wypełniaczem (patrz rozdział Przeszczepianie tłuszczu).

Stosunkowo skomplikowanym zabiegiem jest wypełnienie warg pobranym kawałkiem skóry własnej pacjenta, który pozbawiono warstwy naskórkowej, jest to tzw. korium. Wynik takiego zabiegu jest bardzo trwały. Mimo, że dzisiaj metoda ta straciła na znaczeniu z powodu konkurencji kwasu hialuronowego, zdarzają się lekarze plastycy, którzy chętnie wykonują tego typu operacje. Obecnie wyszły już całkowicie z użycia trwałe implanty tekstylne tzw. GoreTex. Był to pakiet nici w postaci grubego sznura, który wprowadzano do warg. Notowano jednak przypadki nietolerancji materiału, co powodowało konieczność ponownej operacji i usunięcia implantatu.

Pacjenci, którzy mają nieproporcjonalnie wysoką wargę górną, mogą poprosić o jej skrócenie. Usuwa się wtedy wąski pasek skóry tuż pod otworami nosowymi. Powoduje to podciągniecie górnego brzegu wargi i odsłonięcie większej powierzchni czerwieni wargowej.

Makijaż permanentny wykonywany w gabinetach kosmetycznych jest kolejnym sposobem korekty warg. Wykonać można konturowanie oraz/lub korektę barwy czerwieni wargowej. Polega to na wprowadzeniu barwnika za pomocą specjalnej aparatury tzw. wibrującej igły. Nowoczesne pigmenty pozwalają na precyzyjne dobranie potrzebnego koloru.

3.4 KOREKCJA USZU

Andrzej Przylipiak

Znieczulenie: pełna narkoza

Czas trwania zabiegu: 1 – 2 godziny

Czas rekonwalescencji: 7 – 14 dni

Przed zabiegiem: konsultacja, badania dodatkowe krwi, nie brać aspiryny przez 7 dni

Po zabiegu: unikać sauny, słońca i solarium przez 4 tygodnie

Hospitalizacja: 1 dzień; zabieg można też wykonać ambulatoryjnie

Niektórzy ludzie posiadają tzw. odstające uszy. Stanowią one ważny defekt estetyczny, ponieważ odbiegają od przeciętnego wyglądu, czy wizerunku człowieka. Jeżeli defekt ten dotyczy dzieci, wówczas są one mocno wyśmiewane i szykanowane przez rówieśników. Takie traumatyczne przeżycia w dzieciństwie wpływają mocno negatywnie na samoocenę i odbijają się echem w całym dorosłym życiu. Dlatego właśnie dzieci są bardzo często pacjentami poddającymi się zabiegowi korekty uszu. Zabiegi dokonywane są zazwyczaj przez laryngologów. Operacje mogą przeprowadzać także chirurdzy, chirurdzy plastycy, chirurdzy szczękowi a nawet dermatolodzy-dermatochirurdzy. Zabieg wykonuje się w znieczuleniu ogólnym. Operacja polega na modyfikowaniu chrząstki ucha tak, ażeby możliwe było załamanie małżowiny usznej do tyłu i ustabilizowanie jej w tej pozycji. Chrząstki ucha, albo przycina się w odpowiedni sposób, albo w krytycznych miejscach odpowiednio scieńcza poprzez szlifowanie. Oprócz wycięcia wąskiego paska skóry za uchem i zeszycia tak powstałego ubytku, często zakłada się także 1 – 2 szwy wchłanialne na samą chrząstkę. Operacja jest tak bardzo popularna, iż znalazła się w pierwszej 10 najczęściej wykonywanych zabiegów chirurgii estetycznej.

3.5 LIFTING CZOŁA

Andrzej Przylipiak

Znieczulenie: miejscowe lub pełna narkoza

Czas trwania zabiegu: 1 – 1,5 godziny

Czas rekonwalescencji: 7 dni

Przed zabiegiem: konsultacja, badania dodatkowe krwi, nie brać aspiryny przez 7 dni

Po zabiegu: unikać sauny, słońca i solarium przez 4 tygodnie

Hospitalizacja: 1 – 2 dni hospitalizacji

Lifting czoła pozwala usunąć zmarszczki, oraz przesunąć w górę brwi. Tylko w niektórych przypadkach podciągnięcie brwi może być niekorzystne. Opera-

cja należy do najstarszych zabiegów chirurgii estetycznej, dlatego istnieje bardzo duże doświadczenie na tym polu. Obecnie alternatywnym postępowaniem dla liftingu czoła jest stosowanie toksyny botulinowej.

Lifting czoła jest samodzielną operacją kosmetyczną. Dzieje się tak, ponieważ lifting twarzy nie obejmuje czoła. Lifting czoła można wykonać jednoczasowo z liftingiem twarzy, lecz tak postępuje się tylko u osób, które z racji aktywności zawodowej nie mogą sobie pozwolić na zbyt duże absencje.

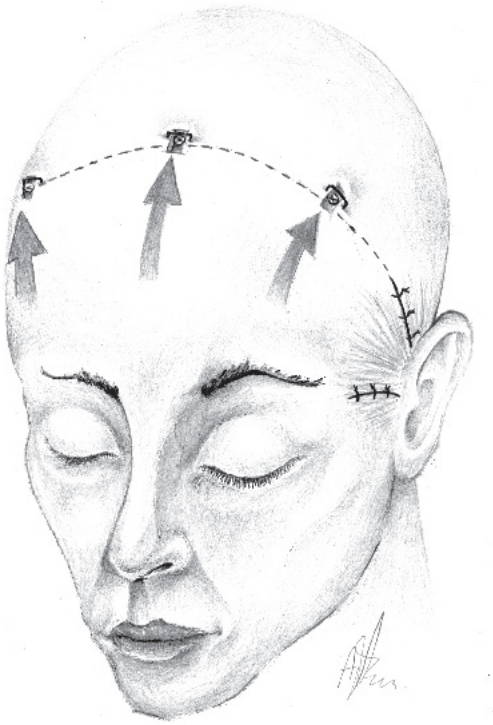

Rys. 12. Lifting czoła.

Operacje liftingu czoła można wykonać na cztery rożne sposoby. W metodzie pierwszej prowadzi się cięcie tuż przed linią włosów, usuwa się wąski pasek skóry i po odseparowaniu skóry od podłoża na niemal całej wysokości czoła i podciągnięciu skóry, zamyka się ranę operacyjną szwami pojedynczymi.

Drugi typ operacji przeprowadza się podobnie, lecz cięcie prowadzi się w obrębie skóry owłosionej. Pozwala to ukryć bliznę między włosami, ale ma także ujemne strony: wraz z paskiem skóry usuwamy wtedy świadomie część włosów. Ponadto taka lokalizacja linii cięcia może prowadzić do niezamierzonego wypadnięcia włosów na stałe w okolicy blizny.

Trzecim, nowoczesnym sposobem wykonania liftingu czoła jest metoda endoskopowa. Endoskop to metalowa rurka, którą wprowadza się pod skórę czoła przez krótkie nacięcie (do 1 cm) w obrębie okolicy owłosionej. Pozwala to na odseparowanie skóry od podłoża oraz na założenie szwów między skórą i okostną (błoną pokrywającą kości) podciągających zarówno brwi jak i czoło.

Sposób czwarty polega na przymocowaniu do kości czaszki specjalnych implantów-haczyków na które podczepia się podciągniętą skórę czoła. Implanty wprowadza się pod skórę przez niewielkie kilkumilimetrowe nacięcia w obrębie owłosionej skóry głowy. Sposób ten można łączyć także z innymi metodami. Implanty wykonane są z materiału który ulega rozpuszczeniu po około 12 – 18 miesiącach. Pomimo względnej prostoty wykonania metoda ta jest stosowana tylko przez bardzo doświadczonych chirurgów, gdyż wymaga naruszenia ciągłości kości czaszki.

Operacja trwa 45 – 90 minut zależnie od wariantu wykonania. Tylko w niektórych przypadkach pacjent może nocować po operacji w domu, zazwyczaj wymagana jest hospitalizacja. Zdjęcie szwów i kontrola odbywa się po 5 – 7 dniach.

Zabieg poprzedza, jak w każdym innym przypadku, obowiązkowa konsultacja i rozmowa charakteryzująca wykonanie zabiegu, jego warianty i perspektywy. Konieczne jest wykonanie badań dodatkowych krwi. Pacjenci muszą także zachować wszystkie rygory pooperacyjne, w postaci unikania sauny oraz promieni ultrafioletowych przez cztery tygodnie.

3.6 FACE LIFTING – RHYTIDEKTOMIA

Andrzej Przylipiak

Znieczulenie: pełna narkoza

Czas trwania zabiegu: 1,5 – 2 godziny

Czas rekonwalescencji: 7 – 10 dni

Przed zabiegiem: konsultacja, badania dodatkowe krwi, nie brać aspiryny przez 7 dni

Po zabiegu: unikać sauny, słońca i solarium przez 4 tygodnie

Hospitalizacja: 1 – 2 dni hospitalizacji

Jest to sztandarowa operacja, najbardziej jednoznacznie reprezentująca chirurgię plastyczną i kosmetyczną. Jest też prawie najstarszą interwencją z tej dziedziny. Zabieg wykonuje się w celu usunięcia zmarszczek , a polega on na redukcji nadmiaru skóry. Pierwsze udokumentowane operacje tego typu datują się jeszcze w XIX wieku. Początkowo przeprowadzane były, jako proste zabiegi wycięcia nadmiaru skóry. Sposób wykonania różnił się bardzo w zależności od doświadczenia lekarza. Trwałość wyników wynosiła około dwóch lat.

Rys. 13. Face lifting skórny.

Nowoczesny face lifting powstał w latach między 1968 i 1976 rokiem. Pierwszym tak operującym chirurgiem był Szwed Tord Skoog. Jego techniki nauczyli się Mitz i Peyronie i oni też dokonali odkrycia powięzi SMAS (Superficial Musculo Aponeurotic System). Jest to rodzaj nierozciągliwej błony, która dość luźno pokrywa szkielet kostny twarzy. Do niej przypikowana jest skóra i poduszki tłuszczowe twarzy. Tak zwany SMAS-lifting polega na wycięciu zarówno nadmiaru skóry jak i nadmiaru SMAS. O ile skóra jest bardzo rozciągliwa, o tyle powięź SMAS jest nierozciągliwa i dlatego jej trwałe przesunięcie w górę pociąga za sobą trwałą repozycję skóry twarzy. Do dzisiaj SMAS –Lifting jest podstawową techniką wykonywania liftingu twarzy oraz stanowi synonim nowoczesnego liftingu. Operacja ta ma liczne warianty i modyfikacje. Tak przeprowadzona interwencja ma trwałość 5 – 15 lat.

Rys. 14. Kierunki przesunięć podczas liftingu twarzy.

Operacje często łączy się z liftingiem szyi lub/i czoła a także z korektą powiek. Tylko w niewielkiej ilości przypadków wykonywany jest ambulatoryjne. Zazwyczaj po zabiegu pacjent nocuje w klinice. Należy wziąć 10 – 14 dni urlopu. Szwy zdejmuje się w kilku etapach po 5, i po 7 dniach. Bardzo ważne jest, ażeby pacjentka/pacjent nie palili papierosów. Nałogowi palaczem muszą kilka dni przed i po zabiegu powstrzymać się lub ograniczyć palenie. U osób palących, ukrwienie skóry jest słabsze, co w konsekwencji może prowadzić do obumarcia skóry w okolicy skroniowej, w miejscu szwów. Taka nekroza skóry jest poważną komplikacją po zabiegu, przedłużającą w znacznym stopniu gojenie się ran i pozostawiającą rzucającą się w oczy, stygmatyzującą bliznę. Dlatego każdy chirurg apeluje do pacjentów ażeby przed face liftingiem przerwali palenie.

4. TRYCHOLOGIA

4.1 PRZESZCZEPIANIE WŁOSÓW

Magdalena Donejko

Włosy, łysienie (alopecia)

Włosy spełniają wiele czynności fizjologicznych. Osłaniają przed czynnikami mechanicznymi, chemicznymi i fizycznymi. Włosy głowy mają natomiast duże znaczenie psychospołeczne, ponieważ są naturalną ozdobą każdego człowieka, a szczególnie kobiet. Żadna inna tkanka ludzkiego organizmu nie może dostarczyć tak wielu informacji w stosunkowo łatwy i dostępny sposób. Uważa się, że włosy są bardzo wrażliwym wskaźnikiem ogólnego stanu zdrowia, odżywiania, zatrucia itp., jak włosy. Cykl włosowy u człowieka na głowie jest niezsynchronizowany, to znaczy, że sąsiadujące ze sobą mieszki włosowe są w różnym okresie cyklu włosowego, a każdy z nich ma charakterystyczną dla danej fazy morfologię mikroskopową. Uważa się, że w ciągu życia człowieka mieszek może przechodzić cykle włosowe średnio 20 – 30 razy. Na całym ciele znajduje się 4 – 5 mln mieszków włosowych, które przyrastają miesięcznie na długość kilometra.

Wyróżnia się następujące fazy wzrostu włosa:

– okres wzrostu mieszka – anagen
– okres inwolucji mieszka – katagen
– okres spoczynkowy mieszka – telogen

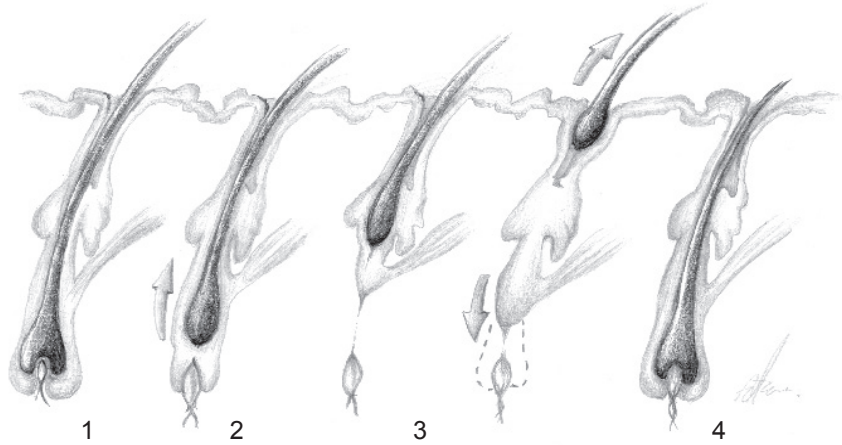

Rys. 15. Fazy wzrostu włosa: 1-anagen, 2-katagen. 3-telogen, 4-wczesny anagen.

W warunkach fizjologicznych na głowie znajduje się ok. 80% włosów w okresie wzrostu (anagen), 1% w okresie inwolucji mieszka włosowego (katagen – który trwa na owłosionej skórze głowy 2 – 4 tyg.), a pozostałe 19% to włosy w okresie spoczynku, tzn. nierosnące (telogen – trwa 2 – 4 mies.), niekiedy w tej ostatniej liczbie znajdują się w niskim odsetku włosy dystroficzne lub niesklasyfikowane.

Szczególne znaczenie w medycynie estetycznej mają:

1. Włos dystroficzny

Jest to patologiczna postać włosa anagenowego. Włos dystroficzny wykazuje wybitne zmniejszenie grubości korzenia, nie posiada pochewek, a w miejscu największego zaniku dochodzi do jego odłamania. Włos przypomina zaostrzony ołówek o różnej długości szpica. Stwierdzenie takiego włosa dowodzi anangenowego mechanizmu łysienia w danym mieszku. Na podstawie kąta, który tworzy oś długa włosa z ramieniem przewężenia, można w znacznym stopniu wnioskować o sile działającego szkodliwego czynnika. Im szybciej ustanie podział komórek w macierzy włosa, tym prędzej utworzy się szpic włosa dystroficznego, a wspomniany kąt będzie mniejszy. Odwrotnie, natomiast, bardziej rozwarty kąt, czyli dłuższy szpic świadczy o wolniejszym przebiegu zaburzeń w komórkach macierzy. Po odłamaniu włosa mieszek albo ulega inwolucji katagenowej i powstaje wtórny zawiązek włosa, albo rzadziej powstaje szczątkowy niezupełnie zrogowaciały włos poronny.

2. Włos dysplastyczny

Drugim zasadniczym rodzajem patologicznego włosa anagenowego jest włos dysplastyczny, który cechuje się mniejszą grubością aniżeli włos anangenowego, brakuje mu także pochewek.

Na długość poszczególnych faz cyklu włosowego znaczący wpływ mają hormony. Estrogeny zmniejszają czynności gruczołów łojowych i działają stymulująco na wzrost włosów u człowieka.

Z kolei zmniejszona utrata włosów podczas ciąży, jak i zwiększenie wypadania w okresie przekwitania, wskazują na udział hormonu pęcherzykowego w zachowaniu prawidłowego owłosienia głowy. Androgeny hamują wzrost włosów na głowie, natomiast pobudzają go poza skórą głowy zarówno u kobiet, jak i mężczyzn. Czas trwania cyklu włosowego jest najdłuższy dla włosów długich. Spowodowany jest wpływami konstytucjonalnymi, warunkującymi barwę włosów, cechy rasowe i rodzinne; podlega także wpływom hormonalnym – przeważnie androgenom. Cykl dla włosów długich (końcowych) wynosi od 3 do kilkunastu lat (co można łatwo obliczyć na podstawie pomiaru nieobcinanych włosów).

3. Stan korzeni włosów

Określenie stanu korzeni włosów, czyli wykonanie trichogramu jest podstawową metodą badania, umożliwiającą rozpoznanie patomechanizmu łysienia,

ustalenia rokowania co do dalszego jego rozwoju (jeśli nie zaistnieją dodatkowe czynniki uszkadzające wzrost włosów), a także określenie stopnia zaawansowania procesu chorobowego. Trichogram wykorzystywany jest do stwierdzenia zaburzeń rogowacenia w mieszku włosowym oraz w procesie melanogenezy. Badanie to służy również do oceny i monitorowania leczenia.

Patomechanizmy łysienia

Mechanizm łysienia, jako odzwierciedlenie reakcji mieszka włosowego anagenowego na czynniki szkodliwe tłumaczony jest w trojaki sposób.

Pierwszy rodzaj reakcji macierzy włosa polega na nagłym, znacznym lub całkowitym zmniejszeniu się liczby mitoz w komórkach, co powoduje zanik opuszki i zmniejszenie w różnym stopniu grubości korzenia włosa, prowadząc do jego odłamania w miejscu największego przewężenia i wypadnięcie tzw. włosa dystroficznego. Ten mechanizm łysienia nazywa się anangenowym lub dystroficznym. Włosy wypadają zwykle kilka, do kilkunastu dni po zaistnieniu czynnika szkodliwego.

Drugi rodzaj reakcji komórek macierzy włosa na czynnik szkodliwy o słabszym natężeniu polega na przedwczesnym nadejściu okresu inwolucji mieszka włosowego, a tym samym na przyspieszonym przejściu w fazę spoczynku. Jest to łysienie telogenowe. W tej postaci łysienia włosy wypadają po długim okresie utajenia, u ludzi zwykle po 2 – 4 mies. od czasu inicjacji działania przyczyny.

Trzeci rodzaj reakcji mieszków włosowych anangenowych polega na równoczesnym występowaniu obu mechanizmów łysienia anagenowego i telogenowego, jest to tzw. łysienie mieszane.

4.2 POSTĘPOWANIE ZACHOWAWCZE PRZY UTRACIE OWŁOSIENIA

Magdalena Donejko

Fizjopatologia wzrostu włosów na głowie u człowieka

Pierwsze zawiązki włosów pojawiają się ok. 3. mies. życia płodowego, a ok. 6. mies. życia płodowego są dość równomiernie rozmieszczone na powierzchniach owłosionych ciała. Przypuszcza się, że ok. 8. mies. życia płodowego następuje determinacja typów włosów, a czynniki decydujące są obecne prawdopodobnie w skórze, są więc związane z okolicą ciała. W tym czasie tworzą się grupy trój- i wielowłosowe na głowie. Gęstość włosów jest więc zdeterminowana już w życiu płodowym, bowiem nie istnieje zjawisko neogenezy w życiu osobniczym, a jedynie włosy terminalne mogą ulegać stopniowej transformacji we włosy typu meszkowego, co ma miejsce w różnych postaciach łysień.

Wykształcenie u człowieka od 5 do 6 mln mieszków włosowych podczas życia płodowego jest wynikiem oddziaływania ektodermy i mezodermy. W warunkach prawidłowych gęstość włosów na głowie (liczba na powierzchni 1 cm^2) ulega dużym wahaniom i zależy od czynników rasowych, genetycznych, okresu życia i okolicy głowy.

Z wiekiem gęstość włosów zmniejsza się. Średnia liczba włosów na głowie na jednostkę powierzchni w polskiej populacji kobiet w poszczególnych okolicach głowy przedstawia się następująco: w okolicy ciemieniowej – 286, skroniowej – 267 i potyliczej – 220. Największa gęstość występuje u kobiet w końcu 2. dekady życia, po czym stopniowo z wiekiem ulega zmniejszeniu, a różnice indywidualne mogą być dość znaczące.

Pierwszy cykl włosów długich na głowie w życiu osobniczym pojawia się po utracie włosów płodowych, które mają cechy włosów meszkowych. Z wiekiem włosy rosnące osiągają coraz większą długość i grubość. Silniejszy ich wzrost rozpoczyna się czasem dopiero pod koniec 1. roku życia. Kolejne fizjologiczne łysienie może wystąpić w okresie pokwitania u ok. 20% dziewcząt i nieco częściej u chłopców w postaci nieznacznego przerzedzenia włosów w kątach czołowo-skórnych, co związane jest z czynnością hormonów płciowych męskich, sporadycznie może być początkiem łysienia typu męskiego u obu płci.

Trzecie fizjologiczne łysienie może wystąpić u kobiet w okresie menopauzy oraz u mężczyzn powyżej 60. roku życia. Włosy głowy są różnej grubości, a mianowicie tzw. grube o przekroju od 0,05 do ok. 0,1 mm (rodzaj zależy od czynników rasowych i genetycznych), następnie włosy średniej grubości – ok. 0,05 mm i cienkie – ok. 0,025 mm. Stosunki ilościowe włosów różnej grubości są także uzależnione od okresu życia. W 2. dekadzie życia średni odsetek włosów grubych wynosi 76 – 70%, średnich 16 – 17%, a cienkich tylko 5 – 7%. Z wiekiem zmniejsza się odsetek włosów grubych na rzecz wzrostu włosów średnich i cienkich. Zależność ta w mniejszym stopniu jest związana z okolicą głowy. W łysieniach, a zwłaszcza androgenowym, stosunki te u kobiet zmieniają się wcześniej często w 3. lub 4. dekadzie życia. Włosy rosną z szybkością 0,37– 0,44 mm/dobę. Występują nieznaczne różnice pomiędzy płcią, u mężczyzn włosy mogą rosnąć nieco szybciej, jednakże najczęściej w wymienionych granicach.

W stanach patologicznych (różnych postaciach łysień), nie wykazano wyraźnej różnicy pomiędzy szybkością wzrostu włosów w porównaniu z warunkami fizjologicznymi.

Przyczyny wypadania włosów u kobiet i mężczyzn

Rozróżniać należy pojęcia łysienia i nadmiernego wypadania włosów, które często prowadzi do łysienia. Częściej jest jednak stanem chwilowym i odwracalnym.

Nadmierne wypadanie włosów często jest efektem przebytej choroby, stresów, nerwic, palenia papierosów, nieodpowiedniej diety (niedobór białka i deficyt kaloryczny mogą być przyczyną zwolnionego wzrostu włosów, zmniejszenia grubości łodygi i zwiększonego wypadania), anemii, przyjmowania niektórych leków. Łysienie może być ponadto wywołane różnymi lekami, należą do nich przede wszystkim cytostatyki i leki o działaniu immunosupresyjnym, a także inne, jak: witamina A i aromatyczne retinoidy, beta-blokery oraz środki przeciwzakrzepowe i obniżające poziom lipidów.

Spośród witamin, witamina A niewątpliwie spełnia ważną rolę w prawidłowym owłosieniu głowy. Udowodniono, że przedawkowanie witaminy A lub dieta bardzo bogata w beta-karoten, co może mieć miejsce u ludzi zamieszkujących Arktykę (żywiących się głównie mięsem ryb, wątrobą wieloryba lub spożywających tłuszcz białych niedźwiedzi) mogą być przyczyną łysienia. To samo dotyczy przypadków leczonych retinoidami.

Wiele chorób może wpływać niekorzystnie na wzrost włosów powodując łysienie. Do chorób ogólnoustrojowych, które mogą powodować zwiększenie wypadania włosów, a potem łysienia zaliczamy zaburzenia hormonalne (np. nad- i niedoczynność tarczycy), choroby zakaźne, cukrzycę, niektóre choroby tkanki łącznej, nowotwory narządów wewnętrznych oraz choroby owłosionej skóry głowy (jak np. łuszczyca, grzybica, łojotokowe zapalenie skóry głowy).

U kobiet zwiększenie wypadania włosów może występować po porodzie, po odstawieniu środków antykoncepcyjnych oraz w okresie menopauzy. W nadczynności tarczycy włosy są cienkie, jedwabiste, o wzmożonym połysku, a łysienie przyjmuje postać rozlaną lub ograniczoną, głównie do okolicy czołowej. W niedoczynności tarczycy włosy są przerzedzone, suche, szorstkie, łamliwe. Może występować objaw Hertogha polegający na wyłysieniu 1/3 zewnętrznej części brwi. W cukrzycy również może dojść do zwiększonego wypadania włosów, a potem łysienia w okolicy szczytu głowy. Zasadniczym czynnikiem powodującym łysienie, występującym po chorobach zakaźnych, jest wysokość i czas trwania gorączki. Ciężkie uszkodzenie wątroby (związane z zaburzeniem metabolizmu aminokwasów) powoduje często u mężczyzn kobiecy typ owłosienia łonowego (objaw Chvostka), u obu płci przerzedzenie lub całkowitą utratę włosów pachowych, klatki piersiowej, a zwłaszcza brzucha.

Dzienna utrata włosów w warunkach fizjologicznych ulega również dużym wahaniom indywidualnym, na ogół nie powinna przekraczać od 70 – 100 włosów dziennie. Problem pojawia się gdy wypada ich ponad 100 dziennie i trwa to dłużej niż kilka tygodni. Nadmierne wypadanie włosów jest zapowiedzią powstawania łysienia, które powstaje wskutek zachwiania równowagi pomiędzy utratą włosów a ich odrostem. Na poprawę stanu owłosienia nie ma jednak wpływu strzyżenie i golenie. Zwiększone wypadanie włosów obserwuje się jesienią i na wiosnę.

Leczenie

Do metod leczenia łysienia, należą metody farmakologiczne, z pośród najczęściej używanych substancji stosuje się Finasterid. Finasterid jest aktywnym składnikiem znajdującym się w Propeci, leku wykorzystywanym w leczeniu łysienia typu męskiego. Badania kliniczne udowodniły, że Propecia przynosi pozytywne rezultaty w hamowaniu utraty włosów i stymulacji porostu nowych. Jest to lek wyłącznie na receptę, który został zatwierdzony w 1997 roku. Finasterid jest syntetycznym anty-androgenem. Hamuje działanie enzymu 5-alfa reduktazy od konwersji testosteronu w DHT, który stanowi główną przyczyną łysienia typu męskiego. W ten sposób hamuje wypadanie włosów, a w ok. 50% przypadków stymuluje wzrost nowych włosów na obszarach dotkniętym łysieniem. Skutki uboczne leczenia tym środkiem obejmują zmniejszenie popędu płciowego, impotencję, oraz spadek ilości nasienia. Objawy uboczne są całkowicie odwracalne po przerwaniu leczenia. U kobiet w wieku rozrodczym lek jest bezwzględnie przeciwwskazany ze względu na możliwości wystąpienia wad rozwojowych układu moczowo-płciowego u płodu. Inna substancją często używaną do leczenia łysienia jest Minoksydyl. Jego podstawowe działanie opiera się na rozszerzeniu naczyń krwionośnych. Minoksydyl początkowo stosowany był głównie w leczeniu nadciśnienia tętniczego. Jego zbawienny wpływ na wypadanie włosów odkryto dopiero później, gdy spostrzeżono, że często spotykanym skutkiem ubocznym przy jego stosowaniu w chorobach nadciśnieniowych jest nadmierne owłosienie pacjentów. Dzięki temu dzisiaj jest lekiem powszechnie stosowanym w leczeniu łysienia i cieszy się ogromną skutecznością. Minoxidil w przypadku łysienia przeznaczony jest do użytku zewnętrznego. Stymuluje mieszki włosowe i odwraca proces ich miniaturyzacji. Już po kilku tygodniach stosowania widać znaczne osłabienie wypadania włosów, a po 4 miesiącach można zaobserwować wyraźne ich odrastanie. Obecnie środek ten używany jest do leczenia wszystkich rodzajów łysienia (męskiego – androgenowego, plackowatego, telogenowego, anagenowego), i cieszy się uznaniem zarówno wśród specjalistów, jak i samych pacjentów, a jego skuteczność jest potwierdzona naukowo.

Postaglandyna znalazła zastosowanie do skutecznego zwiększania wzrostu i gęstości rzęs (preparat Latisse). Istnieje nadzieja że sprawdzi się także na owłosionej skórze głowy. Od niedawna dużą nadzieję budzi Astressin B. W badaniach przeprowadzonych na szczurach podwajał gęstość i długość włosów. U ludzi stosuje się na razie w postaci handlowej jako szampon do włosów, a nie jak u szczurów wewnętrznie. Nie znane są jeszcze długoterminowe obserwacje takiego używania.

4.3 POSTĘPOWANIE CHIRURGICZNE PRZY UTRACIE OWŁOSIENIA

Magdalena Donejko

Typy przeszczepu włosów

Przeszczep włosów jest to zabieg z zakresu chirurgii plastycznej, polegający na przeniesieniu mieszków włosowych z dawczych okolic ciała niepodlegających łysieniu (zazwyczaj tylne i boczne okolice głowy) na okolice pozbawione owłosienia tzw. okolice biorcze (najczęściej jest to okolica czołowa i centralna głowy). Zabieg ten najczęściej stosuje się w leczeniu łysienia androgenowego u mężczyzn i u kobiet. W wybranych przypadkach okolicą dawczą bywa skóra owłosiona twarzy, klatki piersiowej i pleców. Autologiczny przeszczep włosów stosowany jest w celu odtwarzania owłosienia w obrębie brwi, rzęs, wąsów, brody, klatki piersiowej, okolicy łonowej, blizn pourazowych, pooparzeniowych, pooperacyjnych i po naświetlaniach promieniami Roentgena.

Niewielki fragment skóry, pobierany do przeszczepu, nazywany jest graftem. Preparuje się go z paska skóry, zawierającego aktywne mieszki włosowe. Następnym krokiem jest transplantowanie minigraftów – te zawierają od 5 do 15 mieszków włosowych.

Mikrografty, maleńkie, około milimetrowe kawałeczki skóry, zawierają już tylko 1-5 mieszków włosowych. Wszczepiane setkami, mogą dać zupełnie zadawalający efekt kosmetyczny. Żeby jeszcze ulepszyć rezultaty, stosuje się od niedawna metodę folikularną. Sprawiła ona, że przeszczepione włosy wyglądają po odrośnięciu tak naturalnie, jakby nigdy nie znajdowały się w innym miejscu. Swoją nazwę bierze od medycznego określenia specyficznego sposobu rośnięcia włosów.

Grupa folikularna to miejscowe skupisko mieszków włosowych, rodzaj maleńkiej kępki, która wygląda, jakby kilka włosków wyrastało z tego samego miejsca. Występują naprzemiennie z pojedynczymi mieszkami. Osadzanie włosów w podobny sposób sprawia, że nie wyglądają sztucznie. Dodatkową, ogromną zaletą jest możliwość zabierania pojedynczych włosów z takiego skupiska – zyskuje się w ten sposób materiał do transplantacji, nie zostawiając w miejscu pobrania widocznych, przerzedzonych śladów.

W czasie kilkugodzinnego zabiegu przeszczepia się od kilkuset do nawet 2 tysięcy mieszków włosowych, w zależności od możliwości i potrzeb pacjenta. Możliwości ograniczone są ilością mieszków, które można pobrać z owłosionych miejsc, bez zostawiania tam wyraźnych ubytków. Transplantacja odbywa się w miejscowym znieczuleniu.

Najnowszym postępem w przeszczepianiu włosów jest półautomatyczna metoda pobierania i implantowania pojedynczych włosów jak również całych grup włosów przy użyciu urządzenia Power Isolation Device. Dzięki tej technice podczas zabiegu można przeszczepić jednorazowo więcej włosów niż w latach poprzednich, a sam zabieg posiada wyższą standaryzację i jest mniej traumatyzujący.

4.4 NADMIERNE OWŁOSIENIE – HYPERTRICHOZA

Magdalena Donejko

Hypertichoza – pojawia się w miejscach niezależnych od androgenów. Nadmierne owłosienie ciała może wystąpić w dowolnej okolicy ciała, zarówno u kobiet jak i u mężczyzn.

Hirsutyzm – występuje w miejscach zależnych od androgenów. Może być związany ze zwiększoną wrażliwością na androgeny receptorów na mieszkach włosowych – jest to tzw. hirsutyzm samoistny. Określany, jako objawowy, występuje prawie wyłącznie u kobiet i związany jest z nadmiernym wydzielaniem hormonów steroidowych przez nadnercza, jajniki i przysadkę.

Przyczyną nadmiernego porostu włosów mogą być:
– czynniki wrodzone
– schorzenia endokrynologiczne
– niepożądane działanie niektórych leków

Ze względu na rozległość wyróżniamy nadmierne owłosienie:
– ograniczone
– uogólnione

Ograniczone nadmierne owłosienie - w zależności od przyczyny wyróżniamy postaci:

1. wrodzoną – zwykle w okolicy lędźwiowej i miedzyłopatkowej (zwykle towarzyszy rozmaitym wadom wrodzonym np. rozszczepowi kręgosłupa)
2. nabytą – pojawiającą się zwykle na skutek zaburzeń wydzielania hormonów, nadmiernej wrażliwości mieszków włosowych na androgeny rzadziej w związku z przyjmowaniem niektórych leków (wyróżniamy tu: hypertrichozę – nadmierny porost włosów, oraz hirsutyzm – nadmierne owłosienie skóry twarzy, tułowia i kończyn kobiet i dzieci typu owłosienia męskiego, zawsze związane z zaburzeniami hormonalnymi)

Uogólnione nadmierne owłosienie

Jest rzadką chorobą. W zależności od przyczyny rozróżniamy postać:
– wrodzoną – dochodzi do przerostu włosów meszkowych, tak że stają się one długie i gęste
– nabytą – nadmierne owłosienie pojawia się zwykle na skutek zaburzeń wydzielania hormonów i zaburzeń w obrębie układu nerwowego

Hypertrichoza ograniczona

U kobiet dotyczy zwykle skóry twarzy, brodawek sutkowych, okolicy łonowej, oraz podudzi. Pojawia się ono zwykle około 25 – 30 r.ż. W wielu przypadkach nie

udaje się stwierdzić zaburzeń hormonalnych. Przypuszcza się wiec, że przyczyną nadmiernego wzrostu włosów jest wzmożona aktywność enzymu

5-alfa-reduktazy lub nadmierna wrażliwość mieszków włosowych na androgeny nadnerczowe. W niektórych tylko przypadkach hypertrychoza ograniczona pojawia się na skutek działania czynników drażniących (mechanicznych, chemicznych, fizycznych czy rozmaitych stanów zapalnych).

4.5 LASEROWE USUWANIE NADMIERNEGO OWŁOSIENIA

Magdalena Donejko

Sposoby redukcji nadmiernego owłosienia

Depilacja to mechaniczne usuwanie zbędnego owłosienia na twarzy lub ciele za pomocą różnych preparatów lub przyrządów (usuwa się łodygę włosa a korzeń pozostaje w mieszku włosowym).

Do zabiegów redukcji nadmiernego owłosienia zalicza się:

– rozjaśnianie włosów
– golenie
– depilację mechaniczną
– depilację chemiczną
– epilację – wyróżnia się epilację igłową i pęsetową. Podczas epilacji igłowej używa się aparatu do epilacji i igły, która jest wykonana ze stali szlachetnej lub złota. Zabieg ten nazywamy epilacją sondową. Epilacja (sondowa) igłowa dzieli się na: elektrolizę, termolizę, metodę blend i sekwencyjną
– epilację laserową

Laser to najnowocześniejsza, najskuteczniejsza metoda epilacji, która wymaga dużej wiedzy teoretycznej i praktycznej w zakresie skóry jak i działania samego urządzenia. Zabieg ten powinien wykonywać lekarz kosmetolog, dermatolog. U podstaw metody fotodepilacji leży zjawisko absorpcji energii generowanej przez laser poprzez melaninę. Melanina jest barwnikiem zawartym w melanocytach – komórkach odpowiedzialnych za ciemne zabarwienie skóry i włosów. Im skóra i włosy są ciemniejsze, tym więcej zawierają melaniny.

W wyniku absorpcji promieniowania laserowego w mieszku włosowym (zawierającym melanocyty) dochodzi do reakcji termicznej, trwałego zniszczenia włosa. Po pierwszym zabiegu nie wszystkie włosy ulegają zniszczeniu. Zniszczone są tylko włosy w fazie wzrostu (anagenu) – one zawierają najwięcej melaniny. Nie wszystkie włosy są jednocześnie w tej samej fazie wzrostu. Z tego powodu fotoepilację należy powtarzać co najmniej trzy razy w odstępach 4 – 6 tygodni. Przy zabiegu ważna jest barwa włosów, im ciemniejsze tym lepszy efekt zabiegu. Dużą rolę odgrywa precyzja w doborze długości fali. Dzięki laserom możliwe jest

usuwanie owłosienia z dużej powierzchni w krótkim czasie. Zabieg jest prawie bezbolesny. Przed zabiegiem lekarz stosuje kremy znieczulające, żele chłodzące lub przykłada lodowe okłady, które schładzają ciało. Osoby wrażliwe na ból mogą czuć lekkie mrowienie. Usuwanie włosów jest bardzo szybkie. Pozbycie się wąsików trwa 15 min, włosów z pach i bikini 30 min, dłużej trwa epilacja nóg około 2 godzin. Depilacja laserowa jest najskuteczniejsza u osób z jasną nieopaloną skórą i ciemnymi włosami. U pacjentów z ciemniejszą skórą i o jasnych włosach nie daje dobrych efektów. Osoby te podatne są na poparzenia w trakcie zabiegu i wystąpienie przebarwień. Efekt zabiegu szybciej widać u osób, które goliły wcześniej włosy (zabieg ten wzmacnia cebulki włosów). Natomiast po stosowaniu wosku cebulki są osłabione i laser nie zawsze je usunie.

Do depilacji wykorzystuje się lasery:

1) rubinowe (długość fali 696 nm) – emituje czerwone światło, bezpieczny, mocno nagrzewa skórę, można podczas zabiegu poczuć ból. Penetruje włosy do głębokości 5 mm. Skuteczny przy jasnej cerze, ciemnych włosach. Przy każdym zabiegu usuwa się około 25% odrostów.
2) aleksandrytowy (755 nm) – emituje czerwone światło. Jest bardzo szybki. Stosuje się go często w gabinetach, można nim depilować ciemniejszą skórę i włosy rosnące na różnej głębokości. Nie podrażnia.
3) diodowe (810 nm) – usuwa 70% owłosienia. Ma specjalny system chłodzący skórę, skutki uboczne minimalne.
4) Nd Yag (1064 nm neodymowo-yangowy) – emituje najdłuższe fale, wnika najgłębiej w skórę, co zwiększa jego skuteczność. Niszczy naczynka, które odżywiają włos. Ni powoduje podrażnień i poparzeń. Nie powoduje martwicy w miejscu działania. W zabiegu naświetla się każdy włos oddzielnie. Usuwa 60-80% włosów po serii naświetlań.

5. ZABIEGI W OBRĘBIE TKANKI TŁUSZCZOWEJ

5.1 LIPOSUKCJA

Andrzej Przylipiak

Znieczulenie: miejscowe tumescencyjne, ewentualnie narkoza w półśnie

Czas trwania zabiegu: 2 – 4 godziny

Czas rekonwalescencji: 2 –7 dni

Przed zabiegiem: konsultacja, badania dodatkowe krwi, nie brać aspiryny przez 7 dni

Po zabiegu: unikać sauny, słońca i solarium przez 4 tygodnie

Hospitalizacja: zabieg wykonywany ambulatoryjnie, ewentualnie 1 dzień hospitalizacji

Liposukcja jest zabiegiem mającym na celu poprawę sylwetki pacjenta lub redukcję pojedynczych poduszek tłuszczowych, zakłócających harmonijny wygląd. Metoda ta nie jest sposobem leczenia otyłości. Liposukcja polega na usuwaniu nadmiaru tłuszczu przy użyciu cienkich, tępo zakończonych rurek metalowych tzw. kaniul z wykorzystaniem podciśnienia. Tłuszcz eliminuje się z przestrzeni podskórnej tzn. znajdującej się między skórą i mięśniami. Obszary ciała, na których najczęściej wykonuje się odsysanie, to: brzuch i talia, uda wewnątrz – zewnątrz, ramiona (między barkiem i łokciem), męskie piersi, podbródek. Wszystkie regiony poddawane liposukcji przedstawione zostały na ilustracji.

Rozległość operacji ogranicza się z uwagi na bezpieczeństwo pacjenta do dwóch obszarów w trakcie jednego zabiegu; na przykład: przednia ściana brzucha plus boki (talia); uda wewnątrz (do kolan), uda zewnątrz (do kolan).

Liposukcja znana jest i stosowana już od trzydziestu pięciu lat. Jej pionierami, w latach siedemdziesiątych, byli lekarze z Rzymu, bracia Fischer. Rok później metodę tę przekazali paryskiemu lekarzowi dr Illouz, który wzbogacił ją o spulchnianie tkanki tłuszczowej infuzją roztworu soli fizjologicznej. Pozwoliło to na zmniejszenie stopnia urazu w trakcie zabiegu, zaś dodatek adrenaliny do płynu infuzyjnego zmniejszył utratę krwi. Milowym krokiem w rozwoju liposukcji było wprowadzenie przez amerykańskiego dermatologa dr Jeffreya Kleina znieczulenia tumescencyjnego (płyn infuzyjny plus lidokaina). Metoda ta umożliwiła wykonywanie zabiegu przy zachowaniu pełnej świadomości pacjenta, podobnie jak przy usuwaniu zęba lub wycinaniu znamion barwnikowych. Pozwoliło to na współpracę między osobą poddawaną zabiegowi a lekarzem. Dzięki kooperacji tej pacjent przybierać mógł korzystną dla operatora pozycję. Obniżone zostało również ryzyko wystąpienia zakrzepów pozabiegowych. Uniwersytet Tulane

w Stanach Zjednoczonych był pierwszą instytucją na świecie która w 1987 roku włączyła liposukcję do obowiązkowego programu szkolenia przyszłych lekarzy dermatologów. Sposób wykonywania zabiegu podlega ciągłemu doskonaleniu. Przed dwudziestu pięciu laty wprowadzono wibrującą kaniulę mającą na celu ułatwienie lekarzowi wykonywanie ciężkiej fizycznie pracy. Okazało się, że poprawiła ona także precyzję operacji oraz zwiększyła jej bezpieczeństwo. W tym samym czasie powstały systemy ultradźwiękowe do rozbijania tłuszczu, który w bardziej płynnym stanie łatwiej ulegał odessaniu. Najnowszym postępem w liposukcji jest stosowanie lasera bezpośrednio przed właściwym odsysaniem. Światło lasera neodymowo-yagowego (1064 nm) aplikuje się za pomocą światłowodu wprowadzonego podskórnie. Laser, podobnie jak ultradźwięki rozbija i upłynnia tłuszcz. W 2006 roku tzw. Smart-lipolaser został aprobowany przez amerykańską Administrację Kontroli Żywności i Leków (FDA).

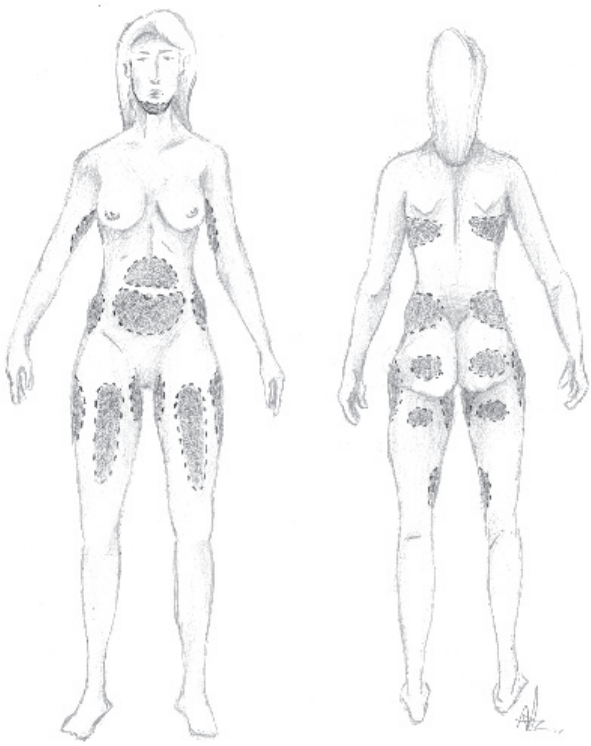

Rys. 16. Obszary ciała w których można wykonać liposukcję.

Jak przy każdym innym zabiegu estetycznym, jako pierwszą przeprowadza się konsultację, podczas której pacjenta poddaje się badaniu fizykalnemu. Określany zostaje zakres zabiegu oraz możliwe do otrzymania rezultaty. Ponadto, w trakcie

konsultacji omawia się potencjalne ryzyka oraz postępowanie alternatywne. Następnie zleca się wykonanie badań krwi. Po takim przygotowaniu przeprowadza się operacje. Zabieg liposukcji trwa około czterech godzin i wykonuje się go według określonego schematu postępowania. W pierwszym etapie dokonuje się infuzji płynu tumescencyjnego. Do tkanki tłuszczowej w okolicy która ma podlegać liposukcji wstrzykuje się dużą ilość płynu zawierającego sól fizjologiczną, lidokainę, adrenalinę oraz wodorowęglan sodu. Zależnie od rozległości zabiegu do podskórnej tkanki tłuszczowej wstrzykuje się 1– 6 litrów takiego płynu. Zazwyczaj trwa to 20 do 60 minut. W dalszej kolejności następuje przerwa ok. 20 – 60 minut w czasie której zachodzi rozpulchnienie tłuszczu oraz zaczyna działać znieczulenie. Po przerwie przystępuje się do właściwego odsysania tłuszczu. Ten etap trwa około jednej do dwóch godzin. Założenie opatrunków i ubrania uciskowego kończy zabieg. Pacjent może udać się do domu lub nocować w klinice. Znieczulenie tumescencyjne utrzymuje się zazwyczaj około 17 do 24 godzin. Następnego dnia odbywa się zmiana opatrunków i pierwsza kontrola w klinice. Badanie kontrolne po tygodniu oraz po trzech miesiącach kończą postępowanie lecznicze. Nierówności skóry, które występować mogą po zabiegu, ustępują zazwyczaj po ok. trzech tygodniach, jednakże zdarza się, iż utrzymują się nawet pół roku. Właśnie dlatego należy uprzedzić pacjenta, iż ostateczny wynik usuwania tłuszczu oceniać można dopiero po upływie 6 do 9 miesięcy, gdyż w tym czasie następują intensywne procesy przebudowy tkanki które obkurczają i wygładzają skórę. Ponadto w pierwszym tygodniu po operacji stosuje się plastry na skórę, które mają podciągnąć i stabilizować skórę przy obkurczaniu, a w konsekwencji zapobiegać zwisaniu nadmiaru skóry. Wskazane jest też stosowanie bielizny uciskowej przez 6 tygodni po zabiegu.

Przez 4– 6 tygodni po zabiegu należy unikać ekspozycji na promienie UV oraz na ciepło, tzn. nie opalać się na słońcu i w solarium; nie korzystać z sauny, koca elektrycznego oraz soluksu. Grozi to wystąpieniem ciemnych, trudnych do usunięcia plam na skórze.

5.2 NIEINWAZYJNE USUWANIE TŁUSZCZU

Andrzej Przylipiak

Znieczulenie: zależnie od aparatury – zazwyczaj zbędne, niekiedy w półśnie

Czas trwania zabiegu: ok. 1 godz., potrzebne 1 – 5 sesji

Czas rekonwalescencji: następnego dnia można pracować

Przed zabiegiem: konsultacja, badania dodatkowe krwi, nie brać aspiryny przez 7 dni

Po zabiegu: unikać sauny, słońca i solarium przez 4 tygodnie

Hospitalizacja: zabieg ambulatoryjny

Obecnie poszukiwane są nowe metod zastępujące liposukcję. Jednym z takich sposobów o ustabilizowanej już pozycji jest tzw. lipoliza iniekcyjna, pozwalająca na usuwanie jedynie niewielkich ilości tłuszczu. Wyróżnia się również lipolizę ultradźwiękową (kawitacyjna), zwaną liposukcją bezoperacyjną. Niestety technika ta nie redukuje adekwatnych do lipolizy klasycznej ilości tłuszczu. Do bardziej obiecujących technik należy lipoliza niskotemperaturowa, tzw. kriolipoliza. Jednakże, ze względu na to że jest stosowana dopiero od niedawna, przydatność metody tej ocenić można będzie dopiero po kilku latach.

Lipoliza iniekcyjna polega na wstrzykiwaniu do tkanki tłuszczowej (w odstępie kilku centymetrów) koktajlu leków prowadzących do rozpadu komórek tłuszczowych. Podstawowym składnikiem mieszaniny jest fosfatydylocholina. Metoda usuwa niewielkie ilości tłuszczu. Ponadto, do uzyskania pożądanego efektu niezbędne jest powtórzenie sesji terapeutycznych, co kilka tygodni. Przez okres kilku do kilkunastu dni po iniekcji na obszarze zabiegowym pojawia się rumień, obrzęk, wrażliwa na ucisk, bolesność.

Lipoliza ultradźwiękowa jest zabiegiem nieprzerywającym ciągłości skóry. Głowica aparatu przyłożona do powierzchni ciała emituje ultradźwięki, które przenikają na określoną głębokość do tkanki tłuszczowej i powodują tzw. zjawisko kawitacji, tzn. powstawanie pęcherzyków gazu w komórkach tłuszczowych. Pęcherzyki te, pomimo krótkiego czasu działania, mają zdolność uszkadzania błon komórkowych i stymulacji rozpadu komórki. Konsekwencją takiego zabiegu, podobne jak przy lipolizie iniekcyjnej, jest stan zapalny utrzymujący od kilku do kilkunastu dni. W tym czasie następuje resorpcja rozpadłych komórek tłuszczowych. W zależności od użytego aparatu zabieg powtarza się jedno– bądź kilkukrotnie. Urządzenie, dzięki któremu uzyskiwane są szybkie wyniki, podczas swego działania wywołuje ból, dlatego stosuje go zazwyczaj pod działaniem narkozy w tzw. pół śnie.

Podjęte zostały także próby stosowania fali uderzeniowej do redukcji tkanki tłuszczowej. Przypuszczano, iż fala ta posiada zdolność indukcji zjawiska kawitacji. Ostatecznie potwierdzono jednak brak skuteczności tej metody.

Kriolipoliza ma podobne ograniczenia jak omówione wyżej techniki. Mechanizm jej działania polega na obniżeniu temperatury fałdu tłuszczowego przez zewnętrzny kontakt. Temperaturę redukuje się na około godzinę, tylko do określonego poziomu, który pozwala na unikniecie uszkodzeń skóry. W konsekwencji, w następnych tygodniach, w regionie zabiegowym zachodzi trwała redukcja tkanki tłuszczowej.

Nieinwazyjne usuwanie tłuszczu skierowane jest do osób odczuwających obawy przed zbiegiem operacyjnym, takim jak klasyczną liposukcja. Powyższy przegląd metod ukazuje, iż są one znane od krótkiego czasu, dlatego doświadczenie w zakresie ich stosowania jest nieporównanie mniejsze aniżeli przy klasycznej liposukcji. Pacjenci muszą także liczyć się z ograniczonym efektem zabiegu /zabiegów.

5.3 AUTOLOGICZNY PRZESZCZEP TŁUSZCZU WG ROGERA AMAR

Andrzej Przylipiak

Znieczulenie: miejscowe tumescencyjne, ewentualnie narkoza w półśnie

Czas trwania zabiegu: 2 – 6 godzin

Czas rekonwalescencji: 2 – 7 dni

Przed zabiegiem: konsultacja, badania dodatkowe krwi, nie brać aspiryny przez 7 dni

Po zabiegu: unikać sauny, słońca i solarium przez 4 tygodnie

Hospitalizacja: zabieg wykonywany ambulatoryjnie, ewentualnie 1 dzień hospitalizacji

Postęp w odsysania tłuszczu przyczynił się powstania nowego, naturalnego wypełniacza - tłuszczu. Początkowo ograniczano się do ostrzyknięcia nim pojedynczych zmarszczek i np. bruzdy nosowo-wargowej. Niezależnie, w tym samym czasie powstały po obu stronach Atlantyku dwie metody. W 1987 roku dr Sydney Coleman z USA po raz pierwszy zastosował własną technikę przeszczepiania tłuszczu – LIPOSTRUCTURE, którą opisał w roku 1997. Rok później dr Roger Amar z Marsylii stworzył inną metodę – FAMI (Facial Autograft Muscle Injection).

Najlepszy materiał do implantacji otrzymuje się z okolic kolan, ale pobrania dokonać można z każdego miejsca. Komórki uzyskuje się na drodze liposukcji – nawet takiej wykonanej strzykawką. Pobraną tkankę należy odseparować od płynu infuzyjnego przez dekantację, wirowanie lub filtrowanie. Niedawno wynaleziony został również nowoczesny aparat do liposukcji znany jako water jet (liposukcja wodna). Instrument ten, silnym strumieniem wody delikatnie wymywa komórki tłuszczowe i w tym samym cyklu pracy, poprzez inny kanał kaniuli odsysa je, a następnie odzyskuje przez filtrowanie w sterylnym obiegu. Wszystko wskazuje na to, że w przyszłości przeszczepianie tłuszczu będzie opierało się na stosowaniu tego właśnie oprzyrządowania.

W metodzie FAMI komórki tłuszczowe implantuje się do mięśni twarzy. Uważa się, iż w miejscu tym istnieje silny przepływ utlenionej krwi, co sprzyja przeżyciu przeszczepu. Do ostrzyknięcia twarzy używa się około 50 – 100 ml zagęszczonego tłuszczu. Nie należy przekraczać 100 ml. W kilka do kilkanaście dni po dokonanym transferze utrata objętości wynosi 30 – 70%. Dzieje się tak w konsekwencji resorpcji płynu z zawiesiny komórek. Ponadto część przeszczepionych komórek ulega obumarciu. Przy dużej utracie tkanki w pierwszych tygodniach istnieje możliwość wykonania zabiegu uzupełniającego. Efekt końcowy, który obserwujemy po 6 – 12 tygodniach po operacji utrzymuje się aż do 10 lat.

Zabieg transferu tłuszczu przeprowadza się w znieczuleniu miejscowym. Operacja trwa łącznie z pobraniem od dwóch do pięciu godzin, w zależności od

rozległości zabiegu i od metody. Interwencję wykonuje się na życzenie pacjenta. Zazwyczaj zasadniczym kryterium kwalifikacji do zabiegu jest miernego stopnia zanik tkanki tłuszczowej w obrębie twarzy z wytworzeniem zmarszczek.

Ryzyko kosmetyczne, jakie niesie ze sobą zabieg, to podanie zbyt małej lub zbyt dużej ilości tłuszczu. Możliwe jest także powstanie asymetrii lub pogłębienie nierówności już istniejących. Podbiegnięcia krwawe są właściwie nie do uniknięcia, za to znikają najpóźniej po 7 – 10 dniach. Operatorów wykonujących zabieg po raz pierwszy zaskakuje dramatyczna poprawa jakości skóry występująca w dwa do sześciu tygodni po zabiegu. Skóra jest lepiej napięta, uwodniona. Przypuszcza się, że efekt ten wywołują komórki macierzyste, ponieważ tłuszcz pobrany na drodze liposukcji zawiera ich aż 20% . Można więc stwierdzić, że transfer tłuszczu jest najprostszą, formą, terapii komórkami macierzystymi. Przy klasycznej terapii komórkami macierzystymi, stosuje się 70 – 90% zawiesinę komórek, które uzyskuje się wyłącznie z tkanki tłuszczowej.

Niektórzy lekarze przechowują zamrożoną tkankę tłuszczową do dalszego użycia w innej sesji zabiegu. Tłuszcz przeszczepia się tylko osobie od której został pobrany, gdyż inaczej wystąpiłoby zjawisko nietolerancji przeszczepu, mające wiele negatywnych konsekwencji dla zdrowia.

Należy dodać, iż od kilku lat, przeszczepianie tłuszczu stosuje się także do powiększania piersi, a nawet pośladków. Jest to bardzo obiecująca i przyszłościowa technika. Jednakże nadaje się ona do stosowania tylko u ograniczonej populacji pacjentów. Dzieje się tak dlatego, gdyż stopień powiększania jaki można osiągnąć jest niewielki. Ponadto silikonowe implanty stosowane są już od ponad pół wieku, a co za tym idzie doświadczenie chirurgów w ich wszczepianiu jest odpowiednio większe.

5.4 ZNACZENIE KOMÓREK MACIERZYSTYCH W MEDYCYNIE ESTETYCZNEJ

Elżbieta Galicka

Czym są komórki macierzyste

Komórki macierzyste to komórki pierwotne, powszechnie występujące w wielokomórkowych organizmach. Nazywane są często również komórkami pnia (ang. Stem cells), ponieważ z nich wywodzą się różne typy komórek naszego organizmu.

Komórki macierzyste różnią się od innych komórek w organizmie człowieka na dwa sposoby. Po pierwsze mają zdolność do samoodnowy poprzez mitotyczny podział komórki, jednocześnie zachowując swój niezróżnicowany stan.

Po drugie komórki macierzyste posiadają zdolność do różnicowania się w różne rodzaje wyspecjalizowanych komórek w procesie asymetrycznego podziału,

w którym jedna z dwóch komórek potomnych różnicuje się jako komórka progenitorowa, a druga pozostaje niezróżnicowana jako komórka potomna utrzymująca właściwości komórek macierzystych.

Ich rola w medycynie stała się znacząca w latach 60-tych XX wieku, kiedy to miały miejsce pierwsze przeszczepy szpiku kostnego u osób chorych na białaczkę. Pacjentom, poddawanym zabiegowi, wraz z przeszczepem, dostarczano krwiotwórcze komórki macierzyste, które pozwalały na szybszy powrót do zdrowia.

Klasyfikacja komórek macierzystych

Ze względu na pełnioną funkcję istnieją dwa rodzaje komórek macierzystych.

1. Embrionalne komórki macierzyste (ang. Embryonic Stem Cell – ESC) są odpowiedzialne za rozwój zarodka z pojedynczych komórek, powodując powstanie wyspecjalizowanych tkanek zarodkowych. Wykorzystanie komórek tych budziło wiele wątpliwości zarówno etycznych jaki i religijnych, stąd nie mają one obecnie żadnego zastosowania klinicznego.
2. Dorosłe komórki macierzyste (ang. Adult Stem Cell – ASC) które działają w mechanizmie naprawy organizmu poprzez podział komórki w celu uzupełnienia umierających komórek i regeneracji uszkodzonych tkanek. Nazywane również somatycznymi komórkami macierzystymi (z gr. Soma czyli ciało). ASC są *multipotentne* czyli mogą dać początek kilku różnym typom komórek, z reguły o podobnych właściwościach i pochodzeniu embrionalnym a także *pluripotentne* czyli mogą dać początek każdemu typowi komórek dorosłego organizmu z wyjątkiem komórek łożyska

W medycynie regeneracyjnej, interdyscyplinarnej dziedzinie wspomagającej procesy gojenia i naprawy tkanek, największym zainteresowaniem cieszą się mezynchymalne komórki macierzyste (ang. Mesynchymal Stem Cell – MSC). Określenie mezenchyma oznacza rozwijająca się tkankę łączna zarodka dającą początek tkankom łącznym dorosłego organizmu. Definicja mezenchymy obejmuje takie tkanki jak mięśniowa, tłuszczowa, chrzęstna, nerwowa czy fibroblasty.

Źródła komórek macierzystych

Najbogatszym źródłem dojrzałych komórek macierzystych, wykorzystywanych w medycynie i medycynie estetycznej jest tkanka tłuszczowa. Dorosłe komórki macierzystych (ASC) mogą być otrzymane również z szpiku kostnego, czy też krwi obwodowej dorosłego człowieka. Najlepiej poznanym źródłem komórek macierzystych jest szpik kostny jednak liczba otrzymanych tą drogą komórek jest stosunkowo mała.

Innym źródłem komórek macierzystych somatycznych jest skóra. Znajdują się one głównie w warstwie podstawnej naskórka i w mieszkach włosowych. Dzięki ich obecności naskórek ulega nieustannej odnowie. W momencie po-

działu powstają dwie komórki z których jedna pozostaje w fazie rozmnażania a druga przesuwa się w kierunku wyższych warstw naskórka ulegając stopniowemu rogowaceniu. Z uwagi na trudna technikę pozyskiwania komórek macierzystych skórnych, jak również na ich niewielką ilość, skóra jest źródłem o małym znaczeniu.

Komórki macierzyste tkanki tłuszczowej

Tkanka tłuszczowa pokrywa rozległy obszar naszego ciała. Odgrywa znaczącą rolę przechowując energię dla potrzeb organizmu, a także immunomodulującą, przez wydzielanie licznych cząstek zwanych adipokinami. Tkanka tłuszczowa jest najlepszym źródłem dorosłych komórek macierzystych ASC w organizmie człowieka. Dodatkowym jej atutem jest dostępność i obfitość.

Odsysanie tkanki tłuszczowej jest jednym z najczęściej wykonywanych zabiegów w chirurgii estetycznej i pozwala uzyskać dość znaczną liczbę komórek macierzystych. Liczne badania podają, że w tkance tłuszczowej znajduje się blisko 70 razy więcej komórek macierzystych niż w szpiku kostnym.

Metoda pozyskiwania komórek macierzystych z własnej tkanki tłuszczowej pacjenta, uważana jest za przełom w terapii komórkowej i medycynie regeneracyjnej. Pozyskiwany materiał z tkanki tłuszczowej /AT-ASCs/ jest bardzo podobny do komórek macierzystych izolowanych ze szpiku kostnego /BM-SCs/. Ma jednak przewagę w obfitości występowania i ilości wystarczającej aby wyeliminować potrzebę hodowli tkankowej. Komórki macierzyste z tkanki tłuszczowej, podobnie jak te ze szpiku kostnego są komórkami mezynchymalnymi. Oznacza to , że mogą się różnicować w wyspecjalizowane komórki mezodermalnego pochodzenia takie jak fibroblasty, adipocyty, miocyty, chondrocyty i osteocyty.

Procedura pozyskania komórek ASC jest mało inwazyjna, może być prowadzona w znieczuleniu miejscowym, w warunkach ambulatoryjnych i stanowi minimalne ryzyko dla pacjenta w porównaniu z innymi metodami. Podczas zabiegu liposukcji pobiera się, w zależności od potrzeb, 35 – 175 g tkanki tłuszczowej. Następnie poddawana jest ona obróbce w specjalnym systemie zamkniętym lub metodą laboratoryjną w celu wyizolowania stromalnej frakcji komórkowej (ang. Stomal vascular fraction – SVF). SVF to mieszanina wielu komórek, białek, czynników wzrostu, komórek macierzystych i progenitorowych od preadipocytów do komórek śródbłonka naczyniowego, komórek mięśni gładkich, pericytów oraz fibroblastów. Z naczyń zaopatrujących tkankę tłuszczową uzyskuje się erytrocyty, limfocyty B i T, makrofagi, monocyty, krwiotwórcze komórki macierzyste i komórki śródbłonka (istotne w procesie odbudowy naczyń i odżywiania tkanek). SVF zawiera również wiele rodzajów kolagenu co jest ważne szczególnie w zabiegach lipofilingu, przy powiększaniu piersi i rewitalizacji w medycynie estetycznej.

Zastosowanie komórek macierzystych w medycynie estetycznej

Jednym z celów zastosowania komórek macierzystych jest wspomaganie przeszczepu w zakresie tkanek miękkich oraz zmian kształtu części kostnych twarzy.

Komórki macierzyste pozyskane z tkanki tłuszczowej znalazły zastosowanie w rekonstrukcji tkanek po wypadkach czy zmianach chorobowych, rekonstrukcji piersi po mastektomii oraz rekonstrukcji tkanki chrzęstnej.

W medycynie estetycznej i chirurgii plastycznej tkankę tłuszczową wraz z komórkami macierzystymi wykorzystuje się w zabiegach powiększenia ust, policzków, brody, uniesienia brwi, skroni, wygładzenia zmarszczek mimicznych a nawet korekty nosa.

Przeszczep własnej tkanki tłuszczowej znacznie poprawia stan skóry. Staje się ona bardziej napięta, gładka, sprężysta, pory stają się mniejsze – jednym słowem młodsza. Zabieg z użyciem komórek macierzystych, ma zatem walor regeneracyjny.

W terapiach Anti Aging komórki ACS wyizolowane z własnej tkanki tłuszczowej podawane są pacjentowi w formie autologicznego transferu komórkowego lub wzbogaconego lipograftu. Odbywa to się za pośrednictwem miejscowej iniekcji, bezpośrednio do tkanek lub w formie autologicznych, wzbogaconych o komórki transferów tłuszczowych w medycynie estetycznej i chirurgii plastycznej.

6. CHIRURGIA ESTETYCZNA PIERSI

Elżbieta Galicka

Co nadaje piersiom ich kształt?

Pierś kobiety zbudowana jest głównie z tkanki tłuszczowej, gruczołowej, przewodów mlecznych, naczyń krwionośnych, nerwów oraz naczyń limfatycznych, które otulone są skórą. Bezpośrednio pod biustem zlokalizowany jest mięsień piersiowy większy.

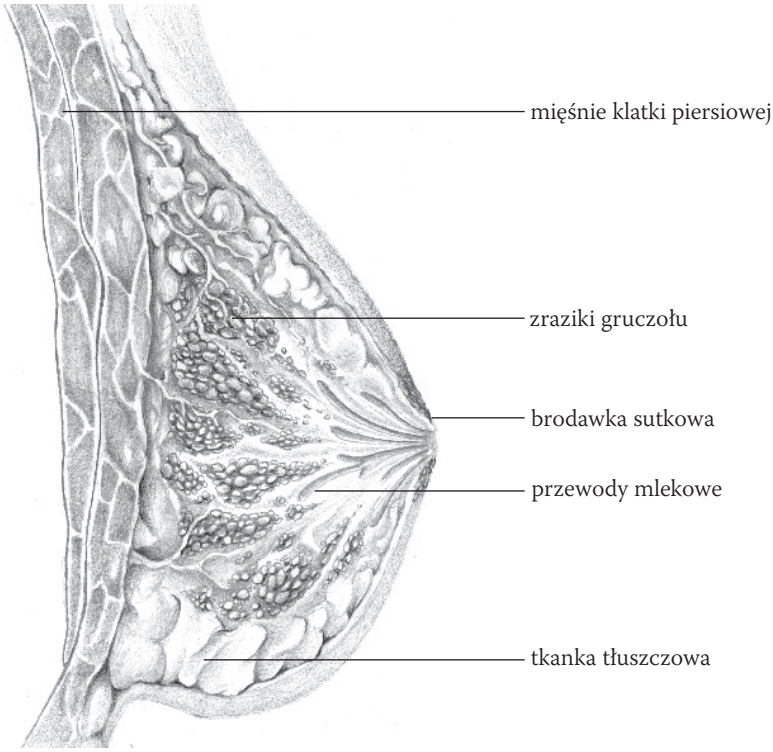

Rys. 17. Budowa piersi.

Kształt oraz miękkość biustu są uzależnione od ilości tkanki tłuszczowej i sprężystości skóry.

U pań w młodszym wieku piersi składają się z w dużym stopniu z tkanki gruczołowej, w mniejszym z tłuszczowej, dlatego są one jędrniejsze. Z wiekiem tkanka gruczołowa etapowo przeistacza się w tłuszczową, a ta cechuje się niższą spójnością, przez co biust traci swój kształt.

Czynniki takie jak ciąża, szybka utrata wagi ciała oraz efekt działania grawitacji wraz z upływem lat powodują rozciąganie się skóry, co również powodować może zmniejszenie jędrności piersi oraz ich opadanie.

6.1 POWIĘKSZANIE PIERSI

Elżbieta Galicka

Zabieg powiększania piersi jest interwencją chirurgiczną, przeprowadzaną w celu zmian objętości oraz korekcji kształtu biustu. Operacja powiększania piersi może także znaleźć zastosowanie w celach rekonstrukcyjnych u pacjentek, które przebyły mastektomię lub cierpią na wrodzone anomalie budowy piersi.

Najczęściej w tym celu stosowane są implanty piersiowe wypełnione solą fizjologiczną lub żelem silikonowym. Przeszczepy autogennej tkanki tłuszczowej zostały wprowadzone niedawno i są jeszcze traktowane jako terapia eksperymentalna.

Wskazania do zastosowania implantów

Powiększanie piersi – zabieg przeprowadzany w celu poprawy proporcji i zwiększenia rozmiaru kobiecych piersi.

Rekonstrukcja piersi – zabieg przeprowadzany w celu odtworzenia kształtu kobiecych piersi po mastektomii lub urazie, który spowodował częściową lub całkowitą utratę piersi bądź w celu korekcji wad wrodzonych.

Wymiana lub korekcja – zabieg chirurgiczny wymiany protez lub korekcji u pacjentek po uprzednim powiększeniu, bądź rekonstrukcji z wykorzystaniem protez wypełnionych żelem silikonowym lub roztworem fizjologicznym soli.

Rodzaje implantów

Implanty wypełnione solą fizjologiczną czyli 0,9% roztworem wodnym chlorku sodu. Obecnie powłoka tego typu implantów jest zbudowana z elastomeru silikonu i ma odpowiednią odporność na urazy.

Roztwór soli fizjologicznej jest obojętny dla zdrowia i może być wchłonięty przez organizm w przypadku uszkodzenia implantu.

Implanty wypełnione spoistym żelem silikonowym, to implanty najnowszej generacji. Do głównych jego zalet należy fakt, iż nie wypływa on z protezy nawet po jej uszkodzeniu. Ponadto, żel idealnie odwzorowuje naturalną konsystencję piersi, która wyczuwalna jest jak typowa tkanka piersi. Producenci wkładek silikonowych stosują dodatkowo wielowarstwowe powłoki zabezpieczające silikon przed urazami.

Implanty silikonowe są umieszczane w całości, dlatego nacięcia podczas operacji są zdecydowanie większe od nacięć stosowanych w przypadku implantów

z solą fizjologiczną ze względu na implantację pełnego implantu, który wkładany jest w całości w tkankę piersi.

Pod względem kształtu, można wyróżnić implanty okrągłe i anatomiczne. Pod względem powierzchni implantatu znane są: teksturowane i gładkie.

Rodzaje nacięć skóry podczas zabiegu

Istnieje kilka rodzajów nacięć skóry na piersiach, wykonywanych w celu implantacji wkładek powiększających biust.

1. Nacięcie podpiersiowe (w fałdzie podsutkowej) wykonuje się na linii łączącej dolną część piersi z klatką piersiową. Po jego przeprowadzeniu chirurg kształtuje pod skórą kieszeń tzw. lożę dla implantu. Później wprowadza implant i pozycjonuje go już pod gruczołem lub pod mięśniem piersiowym. Zaletami wykonywania nacięcia podpiersiowego są niewątpliwie umiejscowienie nacięcia w bezpiecznym miejscu jak również ukrycie blizny pod piersią w mało widocznym miejscu. Może być ono wykonywane przy wszystkich metodach implantacji wkładek (podgruczołowym, częściowo podmięśniowym i podmięśniowym umiejscowieniu implantu).
2. Nacięcie okołobrodawkowe wykonywane jest wzdłuż linii zarysowującej tzw. otoczkę sutka. Tego rodzaju nacięcie pozwala na wykonanie precyzyjnej kieszonki na umiejscowienie implantu. Nacięcie wykonywane jest na brzegu otoczki. Chirurg ukrywa w ten sposób bliznę na przejściu ciemnej otoczki brodawki sutkowej w jasny kolor skóry. Po rozcięciu skóry lekarz formuje kieszonkę i wsuwa w nią implant. Zaletą tego rodzaju nacięcia jest możliwość ukrycia blizny w ciemnym kolorze otoczki sutka oraz możliwość perfekcyjnego ułożenia implantu.
3. Nacięcie pod pachą wykonywane jest w naturalnych załamaniach skóry pod pachą. Chirurg po rozcięciu skóry tworzy swoistego rodzaju kanał (tunel), który prowadzi aż do piersi. Na końcu tego kanału we właściwym miejscu operator formuje lożę na implant. Ten rodzaj zabiegu jest często przeprowadzany przy użyciu endoskopu. Implant jest wsuwany przez otwór i przesuwany wzdłuż utworzonego kanału. Największą zaletą tego typu nacięcia jest całkowite ukrycie blizn. Na piersiach nie powstają żadne rany. Ponadto, może być ono wykonywane przy wszystkich metodach implantacji wkładek.
4. Nacięcie w pępku wykonuje się na jego brzegu. Później tworzony jest specjalny tunel (kanał) pod skórą w tkance tłuszczowej brzucha, przez który implant zostanie przesunięty aż do piersi i umieszczany w loży. Do zabiegu wykorzystywany jest endoskop. Największą zaletą tego typu nacięcia jest uchronienie piersi przed bliznami. Ponadto, może być ono wykonywane przy wszystkich metodach implantacji.

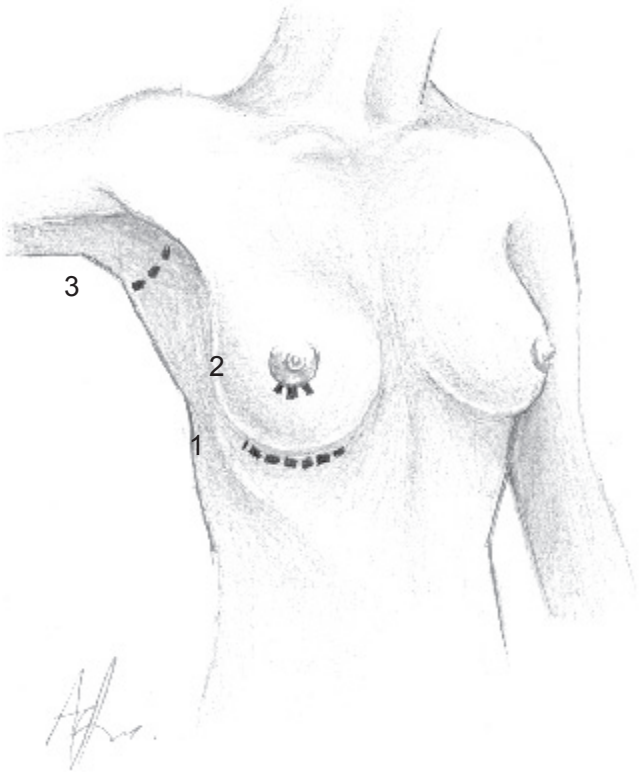

Rys. 18. Rodzaje nacięć skóry podczas zabiegu powiększenia piersi: 1 – nacięcie podpiersiowe, 2 – nacięcie około brodawkowe, 3 – nacięcie pod pachą.

Rodzaje umiejscowienia implantu piersiowego:

1. Podgruczołowe umiejscowienie implantu polega na włożeniu implantu pod tkankę piersi, powyżej mięśnia tkanki klatki piersiowej i tkanki włóknistej, która wyściela ścianę pomiędzy żebrami i ścianą klatki piersiowej. Położenie to jest stosowane u kobiet, których skóra na piersiach jest wystarczająca gruba, aby implant nie był widoczny. Choć ta lokalizacja wiąże się zwykle z krótszym czasem trwania zabiegu, rekonwalescencji oraz łatwiejszym dostępem w razie reoperacji, może również spowodować wzrost ryzyka zwiększonej wyczuwalności implantu dotykiem, obkurczania się torebki łącznotkankowej wokół protezy oraz utrudniać wykonanie i interpretację mammografii.
2. Częściowo podmięśniowe umiejscowienie implantu, polega na częściowym włożeniu go pod mięsień i częściowym jego umiejscowieniem pod tkanką piersi. Podczas operacji najniższa część mięśnia piersiowego jest rozcinana, tak aby górna część implantu była porządnie osadzona pod mięśniem, zaś dolna część była pod gruczołem piersiowym.

3. Całkowicie podmięśniowe umiejscowienie implantu pod mięśniami klatki piersiowej jest szczególnie zalecane dla kobiet, które mają bardzo cienką skórę. Pod tkanką piersi znajdują dwa rodzaje (grupy) mięśni: mięsień piersiowy mniejszy oraz mięsień piersiowy większy. Mięsień piersiowy większy dosięga do górnej części ręki i rozciąga się poprzez klatkę, niczym wachlarz. Mięsień piersiowy mniejszy dosięga do łopatki i rozciąga się w dół, aż do żeber. Implant umiejscowiony pod mięśniem większym, przez to jest całkowicie ukryty i niewidoczny, nawet jeśli kobieta ma bardzo cienką skórę na piersiach. Zazwyczaj wiąże się z mniejszym ryzykiem przykurczu torebkowego, zmniejszenia palpacyjnej wyczuwalności implantu oraz ograniczenia przydatności mammografii. To położenie pociąga za sobą również dłuższy czas trwania zabiegu oraz powrotu do zdrowia oraz mniejszą dostępność w przypadku reoperacji.

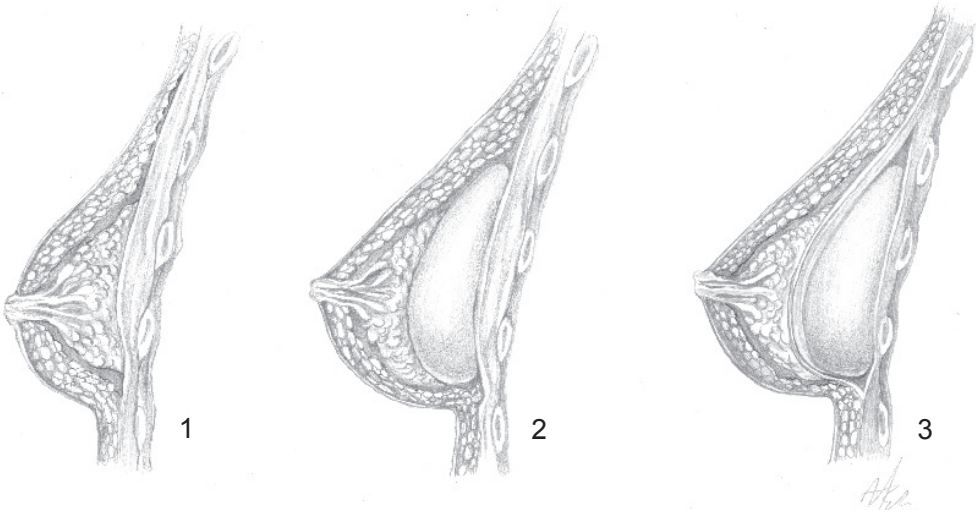

Rys. 19. Umiejscowienie implantu piersiowego: 1- pierś przed wszczepieniem implantu, 2- pierś po podgruczołowym wszczepieniu implantu, 3- pierś po podmięśniowym wszczepieniu implantu.

Niektóre możliwe powikłania:

– niepożądane reakcje na znieczulenie
– niemożność karmienia piersią (dotyczy ok. 50% pacjentek)
– zanik tkanki sutka
– odkładanie się złogów wapnia
– przykurcz torebkowy
– zaburzenia czucia brodawki sutkowej i/lub skóry w okolicy poddanej zabiegowi
– zmniejszenie objętości i pęknięcie implantu

– nadmierne krwawienie
– krwiak
– miejscowe nagromadzenie się płynu surowiczego
– infekcja
– ograniczenia w badaniu mammograficznym
– martwica
– ból
– marszczenie implantu
– przemieszczenie implantu
– zespół wstrząsu toksycznego

Powiększanie piersi za pomocą autogennej tkanki tłuszczowej

Uzupełnienie piersi własną tkanką tłuszczową jest procedurą chirurgii estetycznej, podczas której dokonuje się powiększenia piersi, wyrównania asymetrii, wypełnienia miejsc po wyciętych guzkach piersi. Zabieg ten polega na przeszczepieniu komórek tłuszczowych z innych części ciała na przykład z powłok brzusznych do tkanek gruczołu piersiowego.

Tkanka tłuszczowa jest wprowadzana do piersi poprzez niewielkie, jedno milimetrowe nakłucia. Stosując mikrokaniule rozprowadza się tkankę tłuszczową w postaci drobnych kropli we wszystkie warstwy gruczołu piersiowego (pasmami pomiędzy skórą a gruczołem, pod gruczoł piersiowy, do mięśnia piersiowego, a także wokół piersi).

Trzeba jednak pamiętać, że przeszczepiany tłuszcz jest żywą tkanką i aby przetrwał w nowym miejscu musi być podany niezwykle umiejętnie i w odpowiedniej ilości.

Podanie zbyt dużej ilości tłuszczu podczas jednego zabiegu spowoduje, że nadmiar transplantatu nie przyjmie się w otaczającą tkankę i ulegnie wchłonięciu lub utworzy olejową cystę.

Średnio 60 – 70% przeszczepionej tkanki tłuszczowej ulega przyjęciu się i przeżywa. Przeszczepione komórki pozostają żywe tak długo jak otaczające je tkanki. Stąd efekt leczenia jest bardzo trwały.

Powiększanie piersi własnym tłuszczem jest doskonałym zabiegiem, ponieważ piersi wyglądają naturalnie, nie mają w sobie ciała obcego (protezy silikonowej), a efekt utrzymuje się przez długie lata. Równocześnie prawidłowo przeprowadzona liposukcja modeluje sylwetkę. Zabieg zawsze wykonuje się dwuetapowo tzn. dwie odrębne operacje. Przyrost objętości piersi po dwóch zabiegach wynosi jeden rozmiar miseczki stanika lub mniej.

6.2 REKONSTRUKCJA PIERSI

Elżbieta Galicka

Zabieg rekonstrukcji piersi ma na celu odtworzenie budowy kobiecej klatki piersiowej, rekonstrukcję objętości tkanki oraz kształtu piersi, która została usunięta podczas mastektomii.

Zabieg rekonstrukcji może być przeprowadzony przy użyciu protezy piersi (implantu wypełnionego żelem silikonowym lub solą fizjologiczną lub ich kombinacji) lub też przy zastosowaniu fragmentu własnych tkanek (płata skórnotkankowego) albo połączenia dwóch metod.

Płat tkankowy jest fragmentem skóry, tkanki tłuszczowej i/lub mięśniowej.

Zabieg rekonstrukcji może rozpocząć się w czasie mastektomii (natychmiastowa rekonstrukcja) lub też po wielu miesiącach czy latach (rekonstrukcja odroczona).

Natychmiastowa rekonstrukcja polega na wszczepieniu ostatecznej protezy. Zazwyczaj wiąże się to z wszczepieniem ekspandera tkankowego, który jest później zastępowany protezą. Korzyścią natychmiastowej rekonstrukcji jest wczesne rozpoczęcie procesu często już w momencie zabiegu mastektomii. Gdy chirurg onkolog lub ginekolog usunie tkanki chorej piersi, wówczas może umieścić w jej miejscu protezę lub ekspander. Jednakże w tym przypadku istnieje zwiększone ryzyko komplikacji spowodowanych możliwością rozejścia się tkanek, w związku z tym czas operacji oraz okres rekonwalescencji mogą ulec wydłużeniu.

Rekonstrukcja odroczona jest dobrym rozwiązaniem, jeżeli lekarz przewiduje problemy w gojeniu się rany po mastektomii, albo po prostu potrzeba więcej czasu na podjęcie decyzji. Potencjalne korzyści z zabiegu rekonstrukcji odroczonej są takie, iż można poczekać z podjęciem decyzji, aż zostaną zakończone inne rodzaje leczenia, takie jak radio- i chemioterapia.

Zabieg rekonstrukcji piersi

1. Rozszerzanie tkanek

Podczas mastektomii chirurg zazwyczaj usuwa część skóry razem z tkankami piersi, pozostawiając tkanki na klatce piersiowej płaskie i napięte. W celu wytworzenia odpowiedniej przestrzeni w kształcie piersi pod pozostałymi tkankami umieszczany jest ekspander.

Ekspander tkankowy jest urządzeniem przypominającym balon, wytworzonym z elastycznej, grubej gumy silikonowej. Urządzenie to jest umieszczane puste które stopniowo wypełnia się roztworem soli fizjologicznej, nakłuwając cienką igłą skórę pokrywającą port do wstrzyknięć. Podczas stopniowego wypełniania ekspandera, skóra nad nim powoli rozciąga się, tak jak się to dzieje z brzuchem kobiety w ciąży. W taki sposób w przebiegu kilku tygodni lub miesięcy ekspander wytwarza przestrzeń anatomiczną na implant.

2. Zabieg chirurgiczny wszczepienia protezy piersi

Po usunięciu ekspandera, w jego miejsce wprowadzany jest implant piersi. Zabieg wymiany ekspandera na implant piersi jest pełną, odrębną operacją chirurgiczną.

Zabiegi rekonstrukcji z wykorzystaniem tkanek własnych

Pierś może być odtworzona poprzez przemieszczenie partii skóry, tkanki tłuszczowej i mięśniowej z jednego regionu ciała do drugiego. Fragment tkanek może pochodzić z brzucha, górnej części pleców, górnej części bioder lub pośladków.

Płat tkankowy może mieć pozostawione ukrwienie i być przesunięty do rejonu piersi przez podskórny tunel (płat uszypułowany), lub też może być całkowicie odcięty i umieszczony w obrębie piersi techniką mikrochirurgiczną (płat wolny).

Rekonstrukcja z zastosowaniem płatów tkankowych pozostawia bliznę w miejscu pobrania płata oraz na rekonstruowanej piersi. Jednakże ma tę zaletę, iż stosując ją, można zastąpić również tkanki okolicy piersi. Może to być ważne w przypadku, gdy tkanki piersi zostały zniekształcone i nie nadają się do procedury rozciągania przy pomocy ekspandera. Inną zaletą takiej rekonstrukcji w odróżnieniu od rekonstrukcji implantem jest to, że zazwyczaj zabieg symetryzacji drugiej piersi nie jest już potrzebny.

Najczęstszymi typami płatów tkankowych są: płat poprzeczny z mięśnia prostego brzucha (ang.TRAM), oraz płat z mięśnia najszerszego grzbietu (Latissimus dorsi).

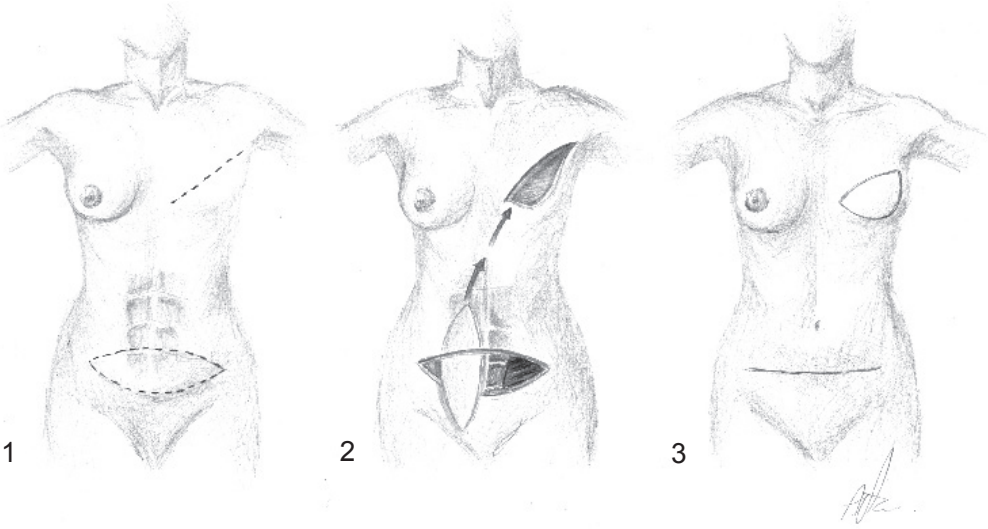

Rys. 20. Rekonstrukcja piersi z wykorzystaniem tkanek własnych: 1-oznaczenia przedoperacyjne miejsc pobrania i wszczepienia implantu, 2-pobranie płata mięśnia prostego brzucha oraz przeniesienie go tunelem podskórnym w okolicę klatki piersiowej, 3-ostateczny wynik zabiegu.

Podczas zabiegu typu TRAM chirurg pobiera fragment mięśnia z brzucha i przesuwa go na klatkę piersiową formując pierś. Zabieg typu TRAM bywa czasem nazywany „spłaszczaniem brzucha", gdyż dodatkowo pomaga w pozbyciu się nadmiaru tkanek w obszarze brzucha. Zabieg tego typu trwa zazwyczaj od trzech do sześciu godzin i jest wykonywany w znieczuleniu ogólnym; Technika ta pozostawia dużą bliznę na brzuchu oraz czasem dodatkowe blizny na zrekonstruowanej piersi.

Podczas zabiegu z użyciem płata z mięśnia najszerszego grzbietu chirurg usuwa fragment mięśnia z pleców i przesuwa go na klatkę piersiową rekonstruując pierś. Ponieważ ten rodzaj płata tkankowego jest zwykle cieńszy niż płat typu TRAM, jest on zalecany głównie do rekonstrukcji małych piersi. Zabieg trwa zazwyczaj od dwóch do czterech godzin i jest wykonywany w znieczuleniu ogólnym. Metoda ta pozostawia bliznę na plecach, którą zwykle daje się ukryć pod biustonoszem. Mogą wystąpić również dodatkowe blizny na zrekonstruowanej piersi.

6.3 LIFTING PIERSI

Elżbieta Galicka

Mastopeksja to chirurgiczna technika, która polega na podniesieniu piersi i przywróceniu im dawnego położenia i napięcia. Zabieg poprawia wygląd piesi na kilka sposobów. Podnosi tkankę piersi, usuwa nadmiar skóry z ich niższych obszarów, nadaje nowy kształt pozostałej skórze, zmieniając jednocześnie położenie brodawki. Otoczka zostaje przeniesiona wyżej.

Biust traci swój kształt, jędrność i sprężystość na skutek wielu czynników. Należą do nich przede wszystkim przebyte ciąże, okresy karmienia, oraz naturalne procesy starzenia.

Zabiegi liftingu, mają za zadanie przywrócenie piersiom uniesionej pozycji i ładnego kształtu.

Operacja ta nie może zatrzymać upływającego czasu i zapobiec oddziaływaniu sił grawitacyjnych, dlatego efekt kosmetyczny nie jest trwały. W większości przypadków operację przeprowadza się z powodów estetycznych. Z medycznego punktu widzenia ten rodzaj operacji zalecany jest w przypadku wyraźnej asymetrii piersi lub gdy istnieje potrzeba częściowej redukcji gruczołu piersiowego. Przeprowadzenie modelacji piersi jest konieczne po wyjęciu implantów piersiowych

Zabieg mastopeksji

Zabieg wykonywany jest w znieczuleniu ogólnym i trwa od 2 – 4 godzin. W zależności od pożądanego efektu istnieją różne sposoby postępowania, które można podzielić według umieszczenia blizny. Lekarz wybiera rodzaj modelacji

w zależności od wielkości ptozy oraz od wymaganego efektu końcowego po operacji. Decydującą rolę gra też wielkość i waga piersi pacjentki.

Owalne cięcie wokół otoczki brodawki stosuje sie najczęściej przy umiarkowanej ptozie (opadaniu piersi). Chirurg oddziela skórę od tkanki znajdującej sie pod nią i przesuwa ją w górę. Dzięki tej metodzie można leczyć ptozę małych i nie ciężkich piersi. Gdyby pierś była bardzo ciężka, mogłoby dojść do deformacji blizny.

Przy problemach średniej i umiarkowanej ptozy cięcie uzupełniane jest dodatkowym cięciem z boku w kształcie litery S lub pionowym w dół pod fałd podpiersiowy.

Cięcie o kształcie odwróconej litery T (kotwica) wykorzystywane jest w przypadku wyraźnej ptozy. Cięcie jest prowadzone wokół otoczki brodawki piersiowej, pionowo od brodawki do fałdu podpiersiowego i dalej poprzecznie w fałdzie podpiersiowej.

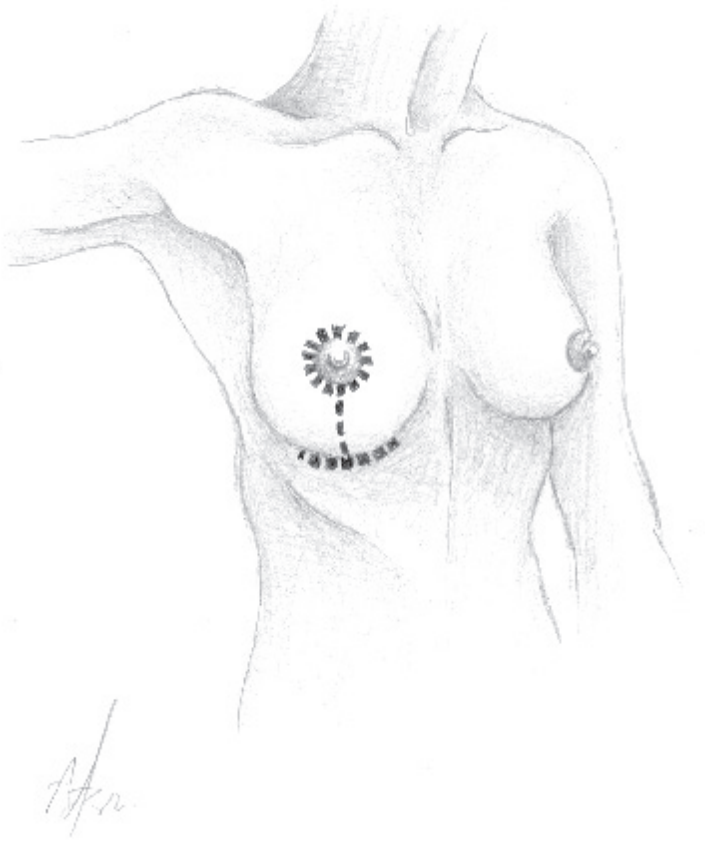

Rys. 21. Linie cięcia podczas zabiegu mastopeksji.

6.4 REDUKCJA PIERSI

Elżbieta Galicka

Przerost piersi (macromastia, hipertrofia piersi) to nienaturalne powiększenie tkanek piersi, gdy biust osiąga znacznie większe od przeciętnych rozmiary. Zmniejszenie piersi polega na usunięciu nadmiaru tkanki tłuszczowej, tkanki gruczołowej i skóry oraz wymodelowaniu piersi do naturalnych rozmiarów proporcjonalnych do sylwetki.

Nienaturalnie duże piersi nadmiernie obciążają kręgosłup, co może powodować bóle pleców i szyi, trudności w oddychaniu. Duże piersi mogą być powodem kompleksów, wywołać uczucie dyskomfortu czy przeszkadzać w codziennej aktywności fizycznej, zaburzają proporcje sylwetki, powodują, że wydaje się masywniejsza i grubsza niż w rzeczywistości.

Redukcja piersi jest operacją wykonywaną zazwyczaj poprzez wykonanie cięć na skórze piersi, mających na celu wycięcie nadmiaru skóry, tkanki tłuszczowej oraz gruczołu. W niektórych przypadkach tkanka tłuszczowa może być usunięta poprzez liposukcję połączoną z usunięciem nadmiernej ilości skóry. W przypadkach, gdy nie ma problemu nadmiernej ilości luźnej skóry, a problem stanowi jedynie zbyt duża ilość tkanki tłuszczowej – już dzięki samej liposukcji można osiągnąć satysfakcjonujący rezultat.

Redukcja piersi przez liposukcję

Redukcja piersi przez liposukcję jest to zabieg dla kobiet, które chcą osiągnąć mniejszy rozmiar piersi unikając charakterystycznych blizn, ryzyka zaburzeń czucia w brodawkach czy utraty możliwości karmienia piersią – typowych niekorzystnych skutków tradycyjnych zabiegów redukcyjnych.

Dobrych rezultatów liposukcji piersi można oczekiwać u kobiet o jędrnej skórze, u których przedoperacyjne badania piersi (mammografia, USG), wykazały przewagę tkanki tłuszczowej nad gruczołową. Gorsze wyniki będą wtedy, gdy występuje opadanie piersi, a ich skóra jest cienka i pokryta rozstępami.

Przeciwwskazaniem do liposukcji piersi jest wykrycie podczas badań przedoperacyjnych podejrzanych zmian w ich miąższu.

Redukcja piersi przez cięcie

Podczas zabiegu zmniejszenia biustu zostaje usunięty nadmiar skóry oraz tkanki tłuszczowej (i/lub gruczołowej), a kompleks brodawka-otoczka zostaje przesunięty, tak aby piersi były jędrniejsze i ładniejsze.

Operacja jest przeprowadzana w znieczuleniu ogólnym. Czas trwania zabiegu to 1 – 3 godzin.

Stosuje się kilka sposobów nacięć tkanek. Najczęściej stosowane cięcia wykonywane są wokół otoczki, od otoczki pionowo w dół i poziomo pod piersią

(w fałdzie podpiersiowym). Podczas bezpośredniej konsultacji przedoperacyjnej chirurg wybiera technikę redukcji piersi najlepszą dla danej pacjentki. W zależności od kształtu i wielkości piersi najbardziej powszechnymi technikami są: tak zwane nacięcie w kształcie odwrotnej litery T (wokół brodawki sutkowej, pionowo w dół oraz w naturalnym zagłębieniu pod piersią), litery L (wokół brodawki sutkowej i pionowo w dół) lub litery I. Operacja pozostawia widoczne blizny.

6.5 KOREKCJA, REKONSTRUKCJA BRODAWEK PIERSIOWYCH

Elżbieta Galicka

Wygląd brodawki sutkowej może stanowić problem estetyczny i źródło kompleksów. Najczęstszymi problemami, z jakimi borykają się kobiety, dotyczącymi samych brodawek sutkowych są m.in.: nadmiernie rozciągnięte brodawki (duże brodawki sutkowe), nadmiernie wyciągnięta brodawka sutka, wciągnięta brodawka sutkowa (wklęsła lub zapadnięta)

Hipertrofia (powiększenie) brodawki

Modelację brodawki z wrodzonym lub rozbudowanym wraz z upływem czasu gruczołem wiązadłowym. Zabieg wykonywany jest u młodych pacjentek w celu zachowania funkcji karmiących piersi.

Cięcia prowadzi się w poprzek brodawki i zwęża ją albo stosuje się cięcia poziome w kształcie litery V. Możliwe jest wykonanie cięcia tylko z jednej strony. Blizna na brodawce jest nieznaczna a zabieg przeprowadza się w znieczuleniu miejscowym.

Modelacja brodawki

Otoczka sutkowa jest uważana za średnią, jeżeli jej rozmiar wynosi 40 x 40 mm. Podczas operacji brodawki należy pamiętać także o tkance mięśniowej, która znajduje się pod nią i powoduje jej zmarszczenie, co może mieć wpływ na efekt końcowy. Zabieg przeprowadza się wraz z modelacją piersi, albo jako niezależny zabieg. Blizna umieszczona jest wokół brodawki, z której był usunięty nadmiar skóry.

Wystające sutki

Nadmiernie wyciągnięta brodawka sutkowa, która wymaga zabiegu skrócenia poddawana jest usunięciu pierścieniowatego fragmentu skóry u podstawy brodawki. Dzięki temu zabiegowi unika się ryzyka naruszenia ciągłości przewodów mlecznych, a szerokość usuniętego paska skóry decyduje o tym jak długa zostanie brodawka. Następnie brzegi rany zostają zbliżone za pomocą delikatnych szwów.

Wciągnięta brodawka

Wciągnięte brodawki w głąb gruczołu piersiowego to częsty estetyczny problem kobiecych piersi. Są połączone z problemami podczas karmienia piersią. Wciągnięcie brodawek jest spowodowane istnieniem zbyt krótkich przewodów mlecznych.

Nieprawidłowość, która jest wadą rozwojową gruczołu sutkowego, może powstać także przy zabiegu redukcyjnym po mastektomii lub wywołuje ją proces nowotworowy. Chodzi o sytuację wciągnięcia brodawki.

Wyciągnięcie brodawek sutkowych może obywać się poprzez zastosowanie tradycyjnych metod lub operacyjnych. Metody tradycyjne to piercing, masaże, formowanie brodawek przez specjalne nakładki. Bardzo często są stosowane są jako pierwszy etap terapii. Jeśli po 6 miesiącach nie przyniosą zamierzonego skutku, lekarz kieruje pacjentkę na operację.

Zabieg może zostać przeprowadzony dwoma metodami:

1. Wydłużenie skróconych struktur więzadłowych wzdłuż przewodów mlecznych – metoda stosowana u młodych kobiet, które w przyszłości będą chciały karmić piersią. Celem zabiegu jest rozluźnienie skróconych struktur więzadłowych wokół przewodów mlecznych, dzięki uwolnieniu brodawek ze zwłókniałych tkanek. Więzadła wokół obwodu brodawki zostają wydłużone, a następnie zszyte, co zabezpiecza przed ponownym wciągnięciem.
2. Przecięcie przewodów mlecznych – metoda przeznaczona dla kobiet, które nie planują karmienia piersią. Podczas zabiegu dochodzi do przecięcia przewodów mlecznych. Chirurg za pomocą dwóch małych cięć rozluźnia skrócone struktury więzadłowe oraz zakłada silikonowy dren, który stabilizuje brodawkę. Następnie podstawa brodawki zostaje wypełniona za pomocą kilku płatów skórnych.

Oba rodzaje zabiegów są przeprowadzane w znieczuleniu miejscowym i trwają od 30 minut do 2 godzin.

6.6 GINEKOMASTIA – KOREKTA PIERSI U MĘŻCZYZN

Elżbieta Galicka

Ginekomastia to przerost męskich gruczołów piersiowych na skutek rozrostu tkanki gruczołowej, włóknistej i tłuszczowej. Z greckiego ginekomastia oznacza: „gyne" – podobny do kobiety i „mastos" – pierś. Problem ten pojawia się z reguły u dojrzewających chłopców. Przejawia się powiększeniem jednego lub obu gruczołów piersiowych, które twardnieją i bywają obolałe.

Wyróżnia się dwa rodzaje ginekomastii: ginekomastię rzekomą (pseudoginekomastia) i ginekomastię prawdziwą.

Ginekomastia rzekoma jest zwiększeniem objętości piersi męskiej spowodowanym odkładaniem się tłuszczu. W badaniu palpacyjnym pierś jest miękka, nie wyczuwa się twardego gruczołu piersiowego. W ginekomastii prawdziwej wyczuwalny jest powiększony gruczoł piersiowy o wzmożonej spoistości. Badanie ultrasonograficzne stanowi ostateczne potwierdzenie, czy mamy do czynienia z ginekomastią prawdziwą, czy rzekomą.

W pewnych okresach życia mężczyzny ginekomastia jest stanem fizjologicznym i notuje się ją w okresach zmian hormonalnych: w okresie niemowlęcym, w okresie dorastania i na starość. Ginekomastia często uwidacznia się u chłopców po urodzeniu i szybko przemija. Większość przypadków ginekomastii występuje jednak w okresie dojrzewania. Ginekomastia ustępuje samoistnie pod koniec drugiej dekady życia u prawie wszystkich młodych mężczyzn. Częstość występowania ginekomastii ponownie rośnie wraz z wiekiem osiągając poziom 30% u starszych mężczyzn po 65. roku życia. Według różnych badań, problem ginekomastii dotyczy 40 – 50 % męskiej populacji, na którymś z etapów życia

Przyczyną ginekomastii mogą być zakłócenia metaboliczne, spowodowane np.: niewydolnością nerek lub marskością wątroby, otyłość, zakłócenia hormonalne tarczycy, użycie sterydów, leki zawierające estrogen czy starzenie się.

Przyczyną ginekomastii właściwej (często spotykanej u mężczyzn po 50. roku życia) są zaburzenia hormonalne między poziomem androgenów i estrogenów.

W przypadku ginekomastii rzekomej, gdzie pierś nie ma dużych rozmiarów, skóra jest dobrze napięta, sprężysta postępowaniem z wyboru jest liposukcja, czyli odessanie nadmiaru nagromadzonej w okolicy piersi tkanki tłuszczowej. W przypadku ginekomastii prawdziwej, gdzie wyniosłość piersiowa zbudowana jest z twardego gruczołu konieczne jest chirurgiczne wycięcie gruczołu. Zwykle wykonuje się cięcie chirurgiczne wzdłuż dolnego półobwodu kompleksu brodawka/ otoczka. Tam też pozostaje blizna, która jest jednak mało widoczna, ponieważ lokalizuje się na pograniczu ciemnej skóry otoczki i jasnej skóry klatki piersiowej.

W przypadku, gdy wyniosłość ginekomastii jest duża z dużym nadmiarem wiotkiej skóry konieczne jest, poza usunięciem gruczołu, usunięcie nadmiaru skóry. Zwykle udaje się to zrobić z cięcia około otoczkowego, choć w niektórych przypadkach konieczne jest wykonanie plastyki piersi z pozostawieniem dodatkowych blizn, poza tą wokół kompleksu brodawka otoczka.

7. CHIRURGIA ESTETYCZNA TUŁOWIA I KOŃCZYN

7.1 LINIE LANGERA

Magdalena Donejko

Podstawowe wiadomości o biomechanicznych właściwościach skóry i kierunkach wyboru nacięć chirurgicznych są bardzo ważne dla lekarza wykonującego zabiegi dermatochirurgiczne. Prawidłowa orientacja prostych nacięć skóry, ale przede wszystkim złożonych nacięć związanych z wytwarzaniem płatów miejscowych determinuje końcowy wynik czynnościowy i kosmetyczny.

Pionierem badań nad fizycznymi i mechanicznymi właściwościami skóry był Langer. Opisał on szczegółowo linie wyboru nacięć skóry i jest autorem schematów linii nacięć skórnych, tzw. linii Langera. Położenie tych linii odpowiada kierunkom zmniejszonego mechanicznego napięcia skóry. Zjawisko tłumaczy się ułożeniem włókien kolagenowych i elastycznych w skórze. Oba rodzaje włókien tworzą czynnościową całość. Włókna kolagenowe mają tendencję do układania się równoległego. Czynność włókien elastycznych polega na przywracaniu położenia włókien kolagenowych ich pierwotnego położenia, ponieważ same nie są zdolne do kontrakcji. Jeśli nacięcie skóry jest równoległe do przebiegu włókien kolagenowych i elastycznych, ich destrukcja jest minimalna. Nacięcie prostopadłe do linii Langera prowadzi do maksymalnej destrukcji włókien skórnych, co może być bodźcem do przerostu uszkodzonych włókien. Sytuacja taka może prowadzić do występowania blizny przerostowej czy bliznowca. Wiadomo, że jeśli położenie nacięcia skóry odbiega bardziej niż 20° od linii Langera, to wygląd blizny jest zdecydowanie gorszy, niż gdy odchylenie jest poniżej 20°.

7.2 BODY LIFTING

Magdalena Donejko

Wraz z rozwojem technik pozwalających na szybkie zredukowanie wagi wzrosło zapotrzebowanie na lifting ciała. Oczywiście, nie tylko osoby, które straciły zbędne kilogramy poddają się takim zabiegom. Inną przyczyną jest obwisła i zwiotczała skóra na skutek starzenia. W zależności od obszaru wyróżniamy różne rodzaje body liftingu: górny (ramiona, piersi), środkowy (brzuch), dolny (biodra, pośladki, uda). Można też przeprowadzić kompleksowy body liftingu wszystkich wyżej wymienionych części ciała podczas jednej operacji. Body

lifting sprawia, że skóra na ciele wygląda na znacznie gładszą, bardziej napiętą, szczupłą, o znacznie młodszym wyglądzie.

Lifting ramion/ brachioplatyka

W niektórych przypadkach, lifting górnej części ramienia można osiągnąć w rezultacie liposukcji. W takich wypadkach obywa się bez konieczności wykonywania nacięć. Jeśli lifting musi być mocniejszy, nacięcie wykonuje się w bruździe, w dolnej części pachy lub wzdłuż wewnętrznej części ramienia. Nacięcia te służą do uniesienia skóry, napięcia ramion oraz usunięcia nadmiaru tkanki tłuszczowej i zacieśnienia wiązadeł ramion. Po wykonanej operacji skóra jest zszywana, a w miejscu rany umieszcza się bandaż elastyczny, który ułatwia proces gojenia.

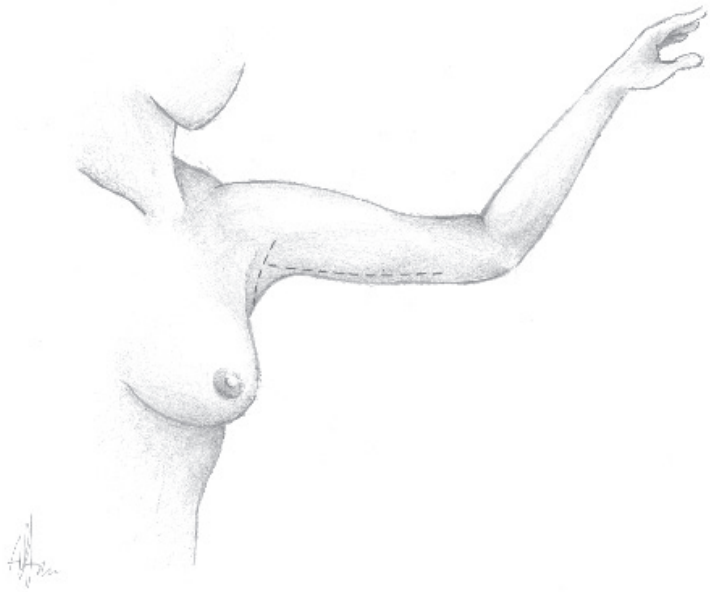

Rys. 22. Linie cięcia podczas liftingu ramion.

Lifting dolnych części ciała

Lifting dolnych partii ciała pozwala na podciągnięcie pośladków oraz usunięcie zbędnej tkanki z bocznej strony bioder i pleców. Przeznaczony jest dla tych pacjentek, których skóra stała się utraciła elastyczność na skutek starzenia, ciąży lub dużych wahań wagi. Lifting dolnych partii ciała nie zastąpi liposukcji, chociaż te dwie procedury mogą być wykonywane w połączeniu. Lifting dolnej partii ciała ma efekt odmładzający (redukuje opadającą skórę).

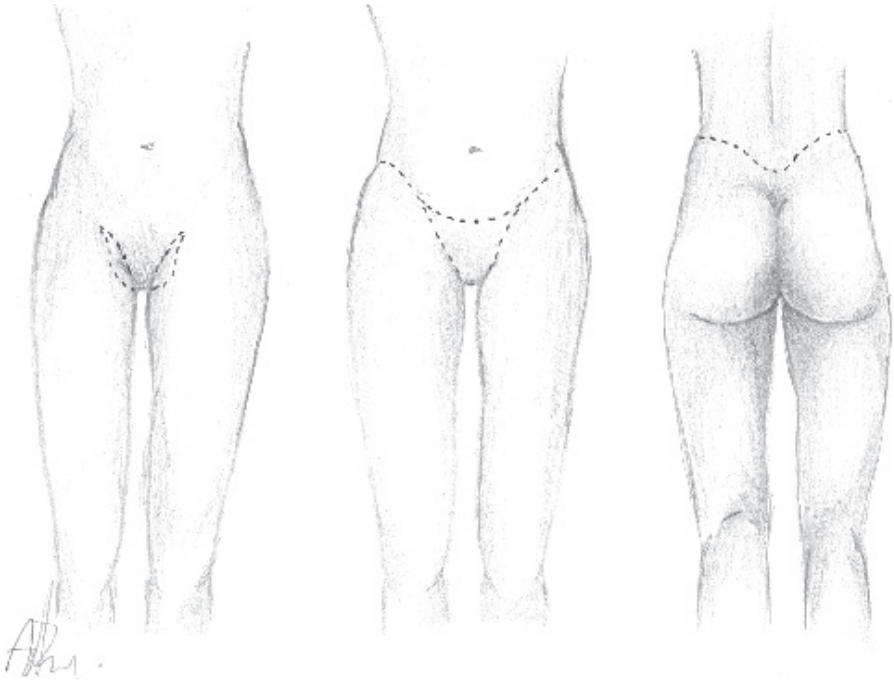

Rys. 23. Body lifting – linie cięcia.

Lifting ud

Podczas operacji usuwa się nadmiar skóry, która utraciła swą elastyczność, dzięki czemu osiąga się ładny zarys ud. Zazwyczaj głównym celem operacji jest redukcja skóry po wewnętrznej stronie ud. Nacięcie wykonuje się w okolicy pachwiny, pod linią bikini. Z pachwiny usuwa się kawałek skóry w kształcie półksiężyca, następnie luzuje się tkanki leżące poniżej linii cięcia, naciąga skórę i zszywa. Stosuje się głębokie szwy, tak aby zapewnić przyleganie skóry do wiązadła i kości i zapobiec opadaniu skóry podczas procesu gojenia. W miejscach nacięć umieszcza się sączki, które zapobiegają nagromadzaniu się płynu. Sączki usuwane są po kilku dniach.

7.3 ABDOMINOPLASTYKA

Andrzej Przylipiak

Abdominoplastyka jest zabiegiem operacyjnym, który polega na usunięciu nadmiaru obwisłej skóry, podskórnej tkanki tłuszczowej z okolicy podbrzusza i śródbrzusza. W wyniku tego zabiegu poprawia się wyraźnie wygląd brzucha. Brzuch staje się płaski i ma napięta skórę. U pacjentów podlegających abdominoplastyce bardzo często poszerzona jest kresa biała, tzn. rozcięgno znajdujące

się między mięśniami prostymi brzucha. Poszerzenie kresy białej (często konsekwencja przebytej ciąży) powoduje że powłoki brzuszne przyjmują kształt balonowaty. Dokonuje się wówczas także plastyki mięśni prostych brzucha, która polega na zeszyciu brzegów tych mięśni i przywróceniu bardziej płaskiego kształtu powłok.

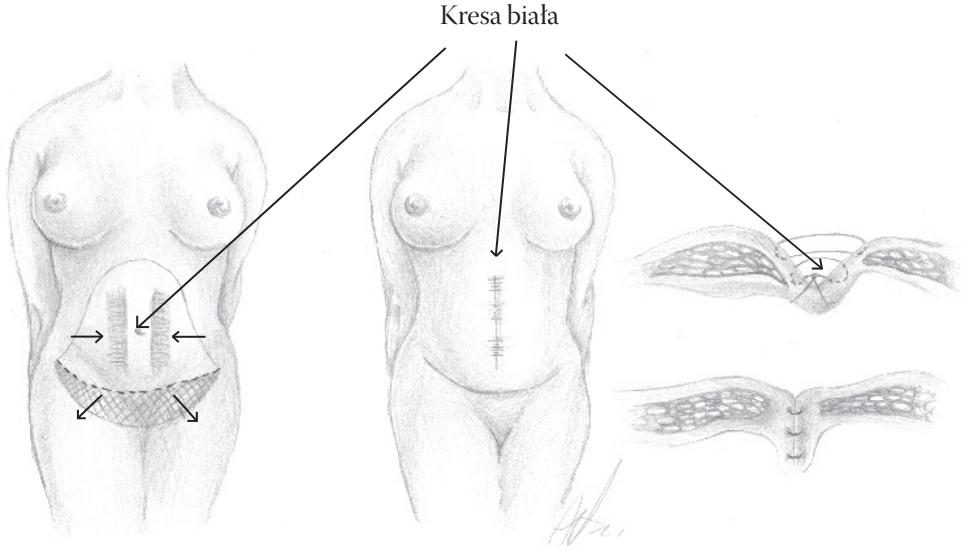

Rys. 24. Plastyka powłok brzusznych.

Abdominoplastyki nie należy wykonywać u kobiet planujących w przyszłości ciążę.

Zabieg wykonuje się w narkozie ogólnej. Operacja trwa 2 do 4 godziny. Prowadzenie cięć planuje się tak, ażeby szwy skórne po zabiegu przebiegały blisko nad spojeniem łonowym oraz w pachwinach, i tym samym mogły być ukryte pod bielizną. Pępek wszywa się w nowe miejsce na skórze, tak, aby był na tej samej wysokości jak przed zabiegiem. Dreny kontrolujące czy nie występuje utrata krwi usuwa się 2 – 3 dni po operacji. Przez kilka tygodni po operacji pacjent używa gorsetu i pasa uciskowego, które wspierają powłoki brzuszne i wspomagają rekonwalescencje. Przez okres kilku tygodni, do trzech miesięcy sprawność fizyczna pacjenta/pacjentki jest ograniczona i należy prowadzić oszczędzający tryb życia. Operacja, zależnie od potrzeb wykonywana jest w rożnych wariantach i wybór techniki decyduje o rozległości blizn.

Abdominoplastyka, podobnie jak większość operacji estetycznych jest zabiegiem elektywnym tzn. dobrowolnym, co oznacza, że nie przeprowadza się go ze wskazań życiowych lub medycznych.

7.4 KOREKCJA ŁYDEK, IMPLANTY ŁYDEK

Edyta Katarzyna Głażewska

Zabieg wszczepienia implantów łydek skierowany jest do każdej osoby nieusatysfakcjonowanej swoim wyglądem. Umożliwia on zredukowanie asymetrii, a także zmniejszenie dysproporcji w budowie nóg. Korekcja zyskuje uznanie pośród mężczyzn, gdyż pozwala na osiągnięcie wyrzeźbionych, naturalnie wyglądających łydek. Implanty cechują się dość wysokim stopniem twardości, jednakże łatwo podlegają układaniu, gdyż w zdecydowanej części tworzone są z silikonu.

Operacja, przeprowadzana w ogólnym znieczuleniu, rozpoczyna się od wykonania nacięcia na zgięciu pod kolanem. Następnie implanty, których kształt i rozmiar dostosowywany jest indywidualnie do każdego pacjenta, umieszczana się w powstałej pod skórą kieszeni. Zabieg trwa około dwie godziny, jednakże wskazane jest ażeby w okresie rekonwalescencji, osoba mu poddana powstrzymała się od wykonywania codziennych czynności.

Najbardziej popularna klasyfikacja dzieli implanty łydek na:

Anatomiczne – polecane przede wszystkim mężczyznom, gdyż ich kształt (pogrubiony po jednej stronie) daje efekt muskularnej łydki

Wrzecionowate – posiadające zdecydowanie subtelniejszy kształt i wykorzystywane w szczególności u kobiet. Umożliwiają one formowania również części środkowej i dolnej łydek

Prócz wcześniej wymienionych, istnieją także implanty stałe, tzn. tworzone ze stałego silikonu. Produkuje się je na indywidualne zamówienia.

Po operacji redukowana jest możliwość utworzenia się krwiaka poprzez umieszczenie drenów. Pacjent przez około dwa dni przebywa w pozycji leżącej z nogami uniesionymi do góry, ażeby przyśpieszyć gojenie rany, zmniejszyć ryzyko zakażenia, a także przeciwdziałać powstawaniu opuchlizny. Po tym czasie, opatrunki zdejmuje się, a osoby poddane zabiegowi korekcji łydek zaczynają pokonywać niewielkie dystanse. W trakcie trwania takich krótkich spacerów, mięśnie mają możliwość przyswojenia implantów, a także rozgrzania się. Okres powrotu do zdrowia trwa około 3 tygodnie. W tym czasie znika opuchlizna i zasinienie, natomiast pełną sprawność fizyczna i możliwość wykonywania czynności wymagających dużego wysiłku pacjenci odzyskują po 5 tygodniach.

Do komplikacji, które wystąpić mogą po zabieg korekcji łydek należą: krwawienia, zakażenia, dysfunkcja mięśni czy nerwów, zwiększanie się rozmiarów blizny pooperacyjnej, w niektórych przypadkach samoistna zmiana umiejscowienia implantu.

7.5 IMPLANTY POŚLADKÓW

Edyta Katarzyna Głażewska

Pośladki odgrywają bardzo istotną rolę w naszym wyglądzie. Jeżeli mają płaski kształt, z profilu powodują pozorne skrócenie nóg i zakłócenie proporcji pomiędzy górną a dolną częścią ciała. Pełne, jędrne i uniesione pośladki, to marzenie każdej kobiet żyjącej w obecnych czasach. Z pomocą przychodzi oczywiście chirurgia plastyczna, która oferuje zabiegi ich modelowania przy pomocy implantów.

Operacja przeprowadzana jest w znieczuleniu ogólnym. Chirurdzy wykorzystują różne techniki nacięć: w okolicy kości guzicznej (takie cięcie pozostawia trudną do ukrycia bliznę), bądź też pomiędzy pośladkami (dużo dłuższa rekonwalescencja). Stosowane są implanty okrągłe bądź owalne (gładkie, teksturowane), których wielkość i masę dobiera się według oczekiwań pacjenta. Wykonywane są one z materiałów obojętnych dla organizmu, dzięki czemu nie powodują reakcji ze strony układu immunologicznego. Istnieją dwie możliwości umieszczenia implantów, w zależności od spodziewanych efektów. Pierwsza, polega na umiejscowieniu ich na mięśniu pośladkowym wielkim i podtrzymywaniu przez powięź, czego efektem jest wymodelowanie dolnej części. Wszczepienie implantów poniżej mięśnia pośladkowego wielkiego, a także częściowo pod powięź skutkuje ukształtowaniem górnej części pośladka. Operacja trwa około dwie godziny.

Do powikłań, które wystąpić mogą po zabiegu, należą: zmiana umiejscowienia implantu, krwiaki, powstanie blizn, opuchlizna i zasinienia w obszarze nacięć, zapalenia i zakażenia skóry.

Przez pierwszych dziesięć dni po operacji pacjent zostaje całkowicie unieruchomiony. Zabronione jest siadanie, chodzenie, czy też wykonywanie jakichkolwiek codziennych czynności, gdyż mogą one wywoływać ból. Okres rekonwalescencji trwa około 3 tygodnie, jednakże przez 2 miesiące po zabiegu należy powstrzymywać się od zajęć wymagających dużego wysiłku fizycznego.

W celu osiągnięcia najlepszych wyników zalecane jest także stosowanie specjalnej bielizny uciskowej przez 6 miesięcy.

Prócz wszczepienia implantów, metodami stosowanymi, ażeby powiększyć pośladki są także: iniekcja kwasu hialuronowego lub też techniką przeszczepu tkanki tłuszczowej. Metody te wiążą się z niższym ryzykiem powikłać, krótszym czasem powrotu do zdrowia, jednakże nie są w stanie zaoferować tak trwałych i zdecydowanych efektów.

7.6 CHIRURGIA INTYMNA

Edyta Katarzyna Głażewska

Ginekologia estetyczna jest działem medycyny, łączącym w sobie trzy specjalności: chirurgię plastyczną, ginekologię oraz medycynę estetyczną. Jej głównym zadaniem jest niesienie pomocy kobietom niezadowolonym z wyglądu swoich zewnętrznych narządów płciowych, ewentualnie braku satysfakcji ze sposobu ich funkcjonowania. Dzięki zabiegom z zakresu ginekologii estetycznej, każda pacjentka ma szansę odzyskać komfort psychiczny, pewność siebie i radość z pożycia intymnego, co również pozytywnie wpływa na relacje z partnerem.

Pośród całej gamy oferowanych zabiegów, do najczęściej wybieranych należą:

Labioplastyka – chirurgiczna korekcja rozmiaru i kształtu warg sromowych, zarówno większych, jaki i mniejszych. Zabieg polega na usunięci nadmiaru skóry, a następnie zszyciu brzegów rany w poziomie, przy pomocy pojedynczych, rozpuszczalnych szwów. Technika ta odznacza się niskim stopniem trudności i umożliwia osiągnięcie zamierzonego efektu bez niepotrzebnego naciągnięcia tkanki.

Clitoplastyka – redukcja napletka łechtaczki prowadząca do wzmożenia doznań podczas zbliżenia.

Rewitalizacja i wypełnianie warg sromowych – zwiększenie rozmiarów warg sromowych zamiarem poprawienia ich funkcji ochronnych oraz wyglądu. Podczas zabiegu, przy użyciu kaniulii w wargi sromowe wstrzykiwane są preparaty kwasu hialuronowego lub dokonywany jest autologiczny przeszczep tłuszczu.

G-shot – uwidocznienie punktu G poprzez iniekcję tłuszczu pobranego wcześniej od pacjentki, bądź preparatu pochodnej kwasu hialuronowego w celu poprawienia doznań sexualnych.

Waginoplastyka – wykonywany najczęściej przy pomocy lasera zabieg zmiany rozmiarów pochwy i/lub jej przedsionka.

Hymenoplastyka – rekonstrukcja błony dziewiczej – zabieg trwający około dwie godziny przeprowadzany jest w znieczuleniu ogólnym, a materiał będący podstawą nowej błony, uzyskuje się ze śluzówki wybranej ściany pochwy. Powody wykonywania: kulturowe, religijne, medyczno-psychologiczne (ofiary gwałtu nigdy wcześniej niewspółżyjące), chęć sprawienia przyjemności partnerowi, wrodzony brak błony dziewiczej.

Hymenotomia – usunięcie błony dziewiczej, najczęściej z powodu jej przerostu uniemożliwiającego stosunki seksualne.

Liporedukcja – odsysanie tłuszczu w okolicach intymnych.

Po okresie euforii od wprowadzenia 10 – 15 lat temu, zabiegów chirurgii intymnej zdobyta wiedza i doświadczenie nakazuje pacjentom i lekarzom podchodzić bardziej sceptycznie do oczekiwanych rezultatów, a decyzję dotyczącą przeprowadzenia zabiegu należy podejmować po dokładnym rozważeniu zagadnienia.

7.7 CHIRURGIA BARIATRYCZNA

Magdalena Donejko

Co drugi dorosły Polak ma nadwagę, a u 20% stwierdza się otyłość z towarzyszącymi zaburzeniami gospodarki tłuszczowej i węglowodanowej, czyli zespół metaboliczny. Ryzyko wystąpienia cukrzycy, zawału serca i udaru mózgu jest w tej grupie ponad trzykrotnie większe niż w pozostałej części populacji. Można przyjąć, że osoba otyła będzie żyła średnio o około 10 lat krócej, w porównaniu z osobą z prawidłową masą ciała i należącą do tej samej populacji. Dlatego oprócz dietetyki, na pomoc pacjentom otyłym przychodzi chirurgia bariatryczna.

Kryteria kwalifikacji chorych do operacji bariatrycznych dzieli się na podstawowe i dodatkowe. Pierwsza grupa obejmuje: pacjentów o wskaźniku BMI przekraczającym 32 lub chorych z BMI w przedziale 35 – 40, u których występują istotne powikłania narządowe, będące następstwem otyłości. Do kryteriów dodatkowych zaliczyć należy: wykluczenie alkoholizmu i zaburzeń psychicznych, co daje możliwość dobrej współpracy z chorym oraz akceptowalne ryzyko operacyjne (ang. big patient — big risk).

Współczesne techniki chirurgiczne obejmują zakładanie wewnątrzżołądkowych balonów, redukcję objętości żołądka poprzez wykonanie gastroplastyki żołądka, wraz z jego bypassem, dystalnej gastrektomii oraz usunięcie większej części żołądka z połączeniem opuszki dwunastnicy z żołądkiem, opaskowanie żołądka, stymulację żołądka wszczepionym stymulatorem, i w reszcie neuromodulację aktywności nerwów błędnych za pomocą mikrochipów. Wszystkie te zabiegi można przeprowadzić techniką laparoskopową.

Zakładanie balonu żołądka (balonikowanie)

Formą chirurgicznego wspomagania pacjenta w rozwiązywaniu problemów związanych z otyłością jest endoskopowe wprowadzanie do żołądka balonu, który następnie jest wypełniany wodą, żelem lub powietrzem (w zależności od techniki) i pozostawiany w żołądku na okres do 6 miesięcy. Efektem założenia balonu jest zmniejszenie ilości przyjmowanego pokarmu, dzięki zmniejszeniu pojemności żołądka, oraz stała aktywacja receptorów ośrodka sytości w mózgu.

Niewątpliwą zaletą zabiegu jest jego odwracalność i możliwość usunięcia balonu w dowolnym czasie. Wydaje się, że proponowana metoda niesie ze sobą kilka korzyści, a wśród nich, ułatwia pacjentowi nabycie określonych i pożądanych nawyków żywieniowych w okresie półrocznego noszenia balonu. Średnia utrata masy ciała po 4 miesiącach od założenia balonu wynosi około 10 kg, a u 30% pacjentów w 12 miesięcy po usunięciu balonu udaje utrzymać się spadek masy >10%, wobec wyjściowej masy ciała.

Operacje ograniczające pojemność żołądka (restrykcyjne)

Polegają na wykonaniu plastyki tego narządu, która prowadzi do utworzenia niewielkiego zbiornika, nowego żołądka, o objętości 15 – 50 ml, w okolicy wpustu. Przyjmowany pokarm jest gromadzony w tym zbiorniku, a jego przejście dalej jest dodatkowo utrudnione w związku z niewielką średnicą pozostawionego otworu łączącego z dalszą częścią przewodu pokarmowego.

Innym, odwracalnym sposobem zmniejszenia pojemności żołądka jest zabieg z użyciem specjalnie skonstruowanego, regulowanego kołnierza (opaski) z silikonu, który regulować można w zależności od potrzeb, tworząc zmienną średnicę „okna", co przekłada się z kolei na określoną ilość przyjmowanych pokarmów. Silikonowy kołnierz połączony jest za pomocą rurki z niewielkim rezerwuarem wszytym w powłoki na mięśniu prostym brzucha. To pozwala na regulowanie stopnia otwarcia opaski.

Operacje ograniczające wchłanianie

Operacje polegają na wyłączeniu z pasażu określonego odcinka jelita cienkiego, a elementem wpływającym na wielkość wchłaniania składników pokarmowych po zabiegu jest długość zastosowanej pętli pokarmowej i tak zwanej pętli żółciowej, będącej kontynuacją uprzednio istniejącej drogi pokarmowej. Zasada jest prosta — im krótsza jest pętla pokarmowa, tym większa powierzchnia chłonna ulega wyłączeniu. W wyniku modyfikacji przepływu treści pokarmowej szczególnie mocno ograniczone jest wchłanianie lipidów. Wynika to z faktu, że fizjologicznym miejscem wchłaniania lipidów jest dwunastnica i początkowy odcinek jelita czczego. Celem operacji jest ograniczenie wchłaniania lipidów, ale przy okazji dochodzi także do ograniczenia wchłaniania produktów trawienia białek oraz np. metali dwuwartościowych, a szczególnie żelaza, wapnia i magnezu.

Obecnie, najczęściej wykonywanymi operacjami bariatrycznymi są: wyłączenie żołądkowe i wyłączenie dwunastnicze, w odmianie z przełączeniem dwunastniczym, należące do operacji mieszanych restrykcyjno-wyłączających oraz rękawowa resekcja żołądka stanowiąca przykład zabiegu restrykcyjnego. Ostatnia metoda stosowana była wcześniej, jako postępowanie wstępne, u pacjentów z ekstremalną otyłością, przygotowujące ich w wyniku chudnięcia do zasadniczego i jednocześnie technicznie bardziej skomplikowanego zabiegu wyłączającego.

Po operacji zaleca się pacjentowi przyjmowanie dużych ilości witamin oraz makroelementów (żelaza, wapnia, magnezu) w celu zrekompensowania ich upośledzonego wchłaniania. W krótkim czasie po zabiegu mogą ustąpić niektóre z negatywnych skutków otyłości takie jak cukrzyca czy nadciśnienie.

Najczęściej spotykanymi powikłaniami tego rodzaju zabiegów są powikłania okołooperacyjne oraz niedobory pokarmowe. Wydaje się, że obecnie techniki operacyjne są najskuteczniejszą (o długotrwałym efekcie) metodą leczenia oty-

łości, zwłaszcza olbrzymiej. Z długofalowych badań epidemiologicznych wynika, że ten sposób leczenia prowadzi do utrzymywania się redukcji masy ciała po 10 latach średnio o 14 – 25%, zwiększa przeżywalność chorych, zmniejszając ich umieralność z wszystkich przyczyn, a zwłaszcza z przyczyn sercowo- naczyniowych, z powodu nowotworów, poprawia jakość ich życia, co często umożliwia powrót do pełnej aktywności zawodowej i społecznej.

7.8 FLEBOLOGIA ESTETYCZNA

Magdalena Donejko

Flebologia – dziedzina medycyny zajmująca się leczeniem schorzeń żylnych i limfatycznych, głównie kończyn dolnych.

Zaburzenia żylne dotyczą ok. 50% populacji dorosłej, w tym głównie kobiet. Pacjenci zgłaszający się do lekarza medycyny estetycznej zwykle robią to z powodów wizualnych. Inne powody, które sprawiają, że pacjenci szukają pomocy, to przede wszystkim następstwa przewlekłej niewydolności żylnej (żylaki, zmiany skórne i owrzodzenia żylne).

Podział naczyń żylnych kończyny dolnej:

Naczynia żylne dzielą się na: powierzchniowe, głębokie i żyły przeszywające (perforatory).

- Żyły głębokie są otoczone przez powięzie i mięśnie. W porządku występującym od żył dystalnie do proksymalnie występujących, wyróżnia się: żyły piszczelowe przednie i tylne, żyłę strzałkową, pień piszczelowo-strzałkowy, pień żyły podkolanowej, pień żyły udowej powierzchniowej, żyłę głęboką uda, żyłę udową wspólną i żyłę biodrową. Żyły kończyn dolnych mają zastawki, które uniemożliwiają przepływ krwi w innym kierunku niż proksymalny
- Powierzchniowy układ żył jest ograniczony do żył ponad powięzią w tkance podskórnej. Składa się z: wielkich i małych żył odpiszczelowych i bocznych podskórnych żył odstrzałkowych wokół stawu kolanowego, równie ważne są dopływy wyżej wymienionych naczyń i drobne naczynia (teleangiektazje, wenulektazje)
- Żyła odpiszczelowa to najdłuższa żyła, która rozpoczyna się od przyśrodkowego końca łuku żylnego grzbietu stopy. Poniżej więzła pachwinowego żyła ta wpada przez otwór owalny do żyły udowej. Ta żyła zwykle ma 8 – 12 zastawek
- Żyła odstrzałkowa powstaje z żyły brzeżnej bocznej i bocznego końca łuku żylnego grzbietu stopy. Ta żyła ma zwykle 9-10 zastawek.
- Żyły przeszywające – perforatory, łączą układ powierzchniowy i głęboki na udzie i podudziu

Żyły kończyn dolnych transportują krew przeciwnie do siły grawitacyjnej, ciśnienie wywierane przez skurcz mięśni łydki jest wystarczające do przesuwania krwi w kierunku proksymalnym. Skurcze mięśni łydek uciskają zatoki żylne oraz żyły głębokie otoczone powięzią i mięśniami. Ochronę przed przedostaniem się krwi do układu powierzchniowego stanowią zastawki.

Choroby żył

Choroby układu żylnego kończyn dolnych obejmują szeroki zakres patologii, od niewielkich żył siateczkowatych, teleangiektazji, poprzez żylaki, zmiany troficzne, do czynnych owrzodzeń żylnych.

Zmodyfikowana klasyfikacja żył wg Duffego (na podstawie różnic anatomicznych).

Typ	Rozmiar	Barwa
Teleangiektazje/ pajączki żylne	0,1 – 1,0	Czerwone, czerwono-sine
Matting, siateczkowate poszerzenia żylne	Od 0,2	Czerwone
Wenulektazje	1,0 – 2,0	Fioletowe
Żyły siatkowe (retikularne)	2,0 – 4,0	Zielone, niebieskie

Najczęściej problemy zdrowotne żył spowodowane są nieprawidłową czynność zastawek, która z kolei spowodowana jest powstaniem lokalnego nadciśnienia żylnego.

Problemy estetyczne dotyczą głównie zaburzeń w układzie żylnym powierzchniowym.

Objawy niewydolności żylnej:

– obrzęki
– zanikowe stwardnienie skóry,
– tzw. „ciężkie nogi"
– drętwienie, mrowienie, swędzenie skóry
– zespół niespokojnych nóg
– okresowe bóle
– przebarwienia skóry
– stan zapalny

Leczenie zmian żylnych poprzedza badanie USG Doppler układu powierzchniowego i głębokiego. Badanie pozwala zlokalizować miejsce niewydolności układu żylnego. W pierwszej kolejności leczy się niewydolność układu powierzchniowego.

Choroby żył klasyfikacja

1. Przewlekłe choroby żył
   Wrodzone choroby żył
   Pierwotna niewydolność żył kończyn dolnych: choroba żylakowa, pierwotna niewydolność zastawek żył głębokich
2. Choroby żył – ostre
   Uraz żył
   Zakrzepowe zapalenie żył powierzchownych
   Zakrzepica żył głębokich
3. Wtórna niewydolność żył kończyn dolnych
   Zespół pozakrzepowy
   Zespoły uciskowe

Inne choroby żył

Zakrzepowe zapalenie żył powierzchownych - zaczerwienienie, wzmożone ocieplenie, bolesność na przebiegu żył powierzchownej.

Zakrzepowe zapalenie żył głębokich kończyn dolnych – obrzęk uda, goleni lub całej kończyny z bolesnością uciskową i bólem spoczynkowym, podwyższoną ciepłotą ciała i zasinieniem skóry.

Wędrujące zapalenie żył - nawrotowe zapalenie żył o różnej lokalizacji, ale najczęściej na kończynach dolnych.

Choroba Mondora - zapalenie powierzchownych żył przedniej ściany klatki piersiowej. Przyczyna nie jest znana, ale należy wziąć pod uwagę proces nowotworowy zaczynając od wykluczenia raka piersi.

Diagnostyka

– badanie dopplerowskie
– ultrasonograficzne
– flebografia wstępująca i zstępująca
– pletyzmografia
– pomiar ciśnienia żylnego

Leczenie zachowawcze przewlekłej niewydolności żylnej

Leczenie kompresyjne

I stopień kompresji 20 – 30 mmHg /profilaktyka , męczliwość , drobne żylaki/
II stopień 30 – 40 mmHg / żylaki z obrzękiem, obrzęki pourazowe, po wygojonych owrzodzeniach żylnych, po przebytym zapaleniu żył powierzchownych/
III stopień 40 – 50 mmHg/ bardzo duże żylaki z obrzękiem, nawracające owrzodzenia goleni, obrzęki limfatyczne
IV stopień 50 – 60 mmHg/ ciężki zespół pozakrzepowy, nieodwracalne obrzęki limfatyczne

Wewnątrzżylna chemiczna ablacja = skleroterapia kierowana ultrasonografią (ECA)

Skleroterapia jest to chemiczna obliteracja naczyń żylnych. Środek obliterujący, wstrzyknięty do światła naczynia, wywołuje miejscową reakcję zapalną oraz jego skurcz. Reakcje te prowadzą do wytworzenia skrzepliny, odkładania się włóknika, a następnie do hialinizacji ściany naczynia i zarastania jej światła. Jako środki obliterujące są stosowane płyny lub pianki. Można je sklasyfikować jako środki osmotyczne, żrące i detergenty.

Iniekcja jest wykonywana w pozycji leżącej, począwszy od obszaru dystalnego w kierunku proksymalnym w stosunku do miejsca, gdzie występuje refluks, w celu zminimalizowania ilości środka wywołującego obliterację i liczby iniekcji.

Oprócz metody ECA obecnie wykonuje się zabiegi wewnątrzżylnej ablacji prądem o częstości radiowej (RFA) i wewnątrzżylnej ablacji laserem (ELA). Uważa się, że są one mniej inwazyjne.

Wskazania do leczenia przy użyciu skleroterapii:

– pacjenci bez ograniczeń ruchowych
– teleangiektazje, żylaki siateczkowate
– wybrzuszone żylaki z objawami ciężkości, pulsowania, rozpieraniem
– wybrzuszone żylaki z dermatologicznymi objawami przewlekłej niewydolności żylnej

Przeciwwskazania:

– pacjenci z rozrusznikiem serca
– niewydolność poruszania się
– aktywna zakrzepica żył powierzchniowych/głębokich
– obecność hipoplastycznych żył głębokich
– ciąża

7.9 REDUKCJA I LECZENIE CELLULITU

Edyta Katarzyna Głażewska

Cellulit, znany także pod nazwą „skórki pomarańczowej" towarzyszy ludzkości od początków jej istnienia.W tkankach objętych tym patologicznym procesem dochodzi do zmniejszenia cyrkulacji krwi i limfy. Do czynników sprzyjających powstaniu cellulitu zaliczamy: nieprawidłową dietę, nadużywanie alkoholu, palenie tytoniu, zaburzenia hormonalne, brak aktywności fizycznej, skłonność do kumulacji wody przez organizm, zbyt obcisły ubiór.

Redukcja cellulitu jest procesem trudnym i wymagającym dużo czasu. W początkowym stadium możliwe jest miejscowe stosowanie preparatów w postaci

kremów, żeli, balsamów, zawierających w swym składzie rośliny lecznicze takie jak: bluszcz czy żywokost. Podstawą ich działania jest aktywacja przepływu krwi i limfy.

Do zabiegów kosmetycznych o potwierdzonej skuteczności zaliczamy:

1. Mezoterapię – podanie preparatu leczniczego bezpośrednio do tkanki tłuszczowej, poprzez punktowe nakłucia obszaru dotkniętego cellulitem
2. Jonoforezę – zabieg wykonywany przy pomocy elektrycznego prądu stałego, usprawniający wędrówkę hydrofilowych substancji aktywnych w głąb skóry
3. Laser – emitowane przez niego promieniowanie przedostaje się do tkanki tłuszczowej i rozkłada trójglicerydy do wolnych kwasów tłuszczowych oraz stymuluje tworzenie kolagenu i elastyny
4. Masaże: manualny drenaż limfatyczny, liposukcję kawitacyjną, masaż pompą próżniową, masaż pneumatyczny, endermologię. Ostatni z wymienionych zabiegów uważany jest za najskuteczniejszą metodę walki z cellulitem. Skóra masowana jest przy użyciu specjalnej zasysającej głowicy, w skład której wchodzą dwie ruchome rolki

Jeżeli zabiegi kosmetyczne nie przynoszą zadowalających efektów, możliwe jest też korzystanie ze środków farmakologicznych, takich jak: krzem, retinol, metyloksantyny, pentoksyfilina, koenzym A, L-karnityna, flawonoidy.

Najbardziej inwazyjną, a zarazem najbardziej skuteczną metodą redukcji cellulitu stanowi leczenie chirurgiczne, czyli tak zwana liposukcja. Polega ona na odessaniu nagromadzonej tkanki tłuszczowej. Inną inwazyjną metodą w walce z cellulitem jest przecinanie pasm tkanki łącznej, mocującej skórę do podłoża. Takie pasma tkankowe wytwarzają tzw. efekt materacowy polegający na powstawaniu wgłębień w skórze. Przecięcie tych pasm powoduje zanikanie zagłębień i wygładzenie powierzchni skóry.

8. CHIRURGIA ESTETYCZNA SKÓRY

8.1 KOREKCJA BLIZN

Marek Niczyporuk

Blizną (cicatrix) nazywa się tkankę łączną włóknistą, powstającą w wyniku procesu naprawczego będącego odpowiedzią organizmu na uszkodzenie skóry lub innych tkanek.

Tworzenie blizny jest częścią fizjologicznego procesu gojenia się rany, w którym uszkodzona skóra właściwa zostaje zastąpiona ubogokomórkową tkanką zawierającą liczne włókna kolagenu.

Blizna charakteryzuje się ścieńczeniem naskórka, zmniejszeniem sprężystości, brakiem przydatków, wygładzeniem linii skórno-naskórkowej. Wyraźnie różni się od otaczającej ją skóry kolorem, strukturą, reakcją na promieniowanie słoneczne, elastycznością i wytrzymałością. Poza wczesnym etapem życia płodowego skóra goi się zawsze z wytworzeniem blizny. Przebudowa blizny rozpoczyna się 3 tyg. po zagojeniu rany. Dochodzi do uporządkowania struktury kolagenu, którego włókna układają się wzdłuż linii największych napięć skóry. Ostateczny kształt blizna uzyskuje po ok. 12 miesięcy. W tym okresie blednie, staje się płaska i bardziej wytrzymała na czynniki mechaniczne.

Wygląd blizny

Na kształt blizny może składać się wiele czynników. Zależy on od przyczyny urazu, np. zranienia czy oparzenia, okolicy ciała, która uległa urazowi, czasu trwania gojenia czy wreszcie indywidualnej skłonności do nadmiernego bliznowacenia. Zazwyczaj blizna jest początkowo różowa, potem blednie, a ostatecznie przybiera perłową barwę, nie odzyskując koloru normalnej skóry.

Najmniej widoczne są blizny w kształcie linii, powstałe po cięciu nożem, ukryte wzdłuż naturalnych bruzd i fałdów skórnych (linie Langera). Najbardziej szpecące są blizny płaszczyznowe, o nierównej powierzchni i zabarwieniu, niekiedy powodujące napięcia i przykurcze, np. po oparzeniach, zmiażdżeniach i innych ciężkich urazach.

Rodzaje blizn ze względu na mechanizm uszkodzenia:

– blizny oparzeniowe
– blizny pooperacyjne
– blizny pourazowe (inne niż oparzeniowe)
– blizny potrądzikowe
– rozstępy

Ze względu na przyczynę:
– pooperacyjne
– pourazowe
– pooparzeniowe
– pozapalne

Podział blizn:

1. Linijne - najmniej widoczne i powstają równolegle do naturalnego fałdu skóry. Dlatego zanikają najszybciej lub pozostawiają prawie niewidoczne miejsce po urazie lub cięciu operacyjnym. Ich wygląd szybko się zmienia dając bladą i miękką linię. Napięcie tkanki w tym miejscu jest bardzo małe, co nie powoduje ewentualnego obkurczania. Ten rodzaj blizn nie podlega leczeniu chirurgicznemu lub zachowawczemu.
2. Zanikowe – polegają na obecności zagłębień (zaniku) w skórze. Najczęściej powstają, jako wynik stanu zapalnego w przebiegu trądziku, ospy wietrznej i innych schorzeń. Rzadziej są wynikiem urazu lub zabiegu chirurgicznego. Mogą być pojedyncze lub bardzo liczne o różnej głębokości i kształtach – punktowe, ospowate, większe zagłębienia o łagodnych brzegach, zanikowe blizny linijne.
3. Przerostowe – polegają na obecności zbliznowaciałych, twardych, wypukłych zgrubień różnych wielkości i kształtów, które zależą od wielkości i kształtu pierwotnego uszkodzenia skóry. Powstają w obrębie blizn pooperacyjnych, pourazowych, pooparzeniowych i pozapalnych. Od bliznowców różnią się tym, że nie przekraczają wielkości pierwotnego uszkodzenia skóry.
4. Bliznowce – najczęściej powstają w miejscu uszkodzenia skóry: po zabiegu chirurgicznym, w miejscu iniekcji (np. po szczepieniu), w miejscu ustępujących zmian zapalnych (trądzik, ospa wietrzna, zapalenie mieszków włosowych), po oparzeniu. Bliznowce mają charakter wypukłych guzów wyraźnie przekraczające miejsce urazu. W okresie początkowym stopniowo rosną i mogą osiągać rozmiary od kilku milimetrów do kilku centymetrów Najczęściej występują na skórze klatki piersiowej, zwłaszcza okolic mostka, górnej części grzbietu, ramionach, płatkach uszu. Istnieje również odmiana bliznowca samoistna – występująca u osób z predyspozycją, bez uchwytnego urazu skóry. W takim przypadku ogniska są zwykle liczne. W okresie wzrostu, ze względu na bogate unaczynienie, bliznowce cechują się czerwonym lub różowym zabarwieniem. Może im wtedy towarzyszyć świąd, a nawet ból. Dojrzałe ogniska, po okresie wzrostu, bledną i przybierają kolor zbliżony do normalnej skóry.

Metody leczenia blizn

W przypadku blizny idealnej nie powinno się stosować żadnego leczenia. Leczenie uzależnione jest od rodzaju i charakteru blizny oraz od czasu, jaki minął od zagojenia się rany. Do roku od zagojenia się rany nie stosuje się chirurgicznej

korekty blizny. W tym czasie stosuje się metody zachowawcze i mało inwazyjne mające na celu przyśpieszenie dojrzewania blizny (natłuszczanie, masaż, przewlekły ucisk, maści z wyciągiem z cebuli, maści i plastry silikonowe, zastrzyki sterydowe, lasery, dermabrazję).

Operacyjna korekcja blizn zalecana jest w przypadku, gdy blizny są nadmiernie uwypuklone, prowadzą do upośledzenia ruchomości lub też zaburzeń wzrostu poszczególnych okolic ciała i nie są akceptowane przez pacjenta. Każdy zabieg poprzedzony jej wycięciem i odpowiednim zeszyciem rany. Operacja przeprowadzana jest w znieczuleniu miejscowym.

Sposób leczenia jest uzależniony od rodzaju blizny, jej umiejscowienia, a także od czasu, jaki upłynął od chwili zranienia

Leczenie blizn przerostowych ma często dwustopniowy charakter. We wczesnym okresie leczeniem z wyboru, jest postępowanie zachowawcze. Stosuje się wtedy długotrwały, stały ucisk na bliznę, niekiedy miejscowo podaje się preparaty glikokortykoidów, chroni przed słońcem i drażnieniem naskórka. Często używa się też specjalnej odzieży uciskowej.

Najwcześniej podejmuje się leczenie operacyjne przykurczów bliznowatych, a zwłaszcza wywinięć powiek (by przywrócić ochronę oka), okolicy warg (aby ustało wyciekanie śliny), a także przykurczów kończyn (w celu przywrócenia prawidłowej funkcji stawów).

Celem leczenia jest przede wszystkim zniesienie napięcia skóry. Zazwyczaj chirurg plastyczny stosuje wtedy techniki operacyjne oparte na zasadach plastyki miejscowej (np. zasadę „Z"), tj. zmienia długą linię fałdu bliznowatego na przebieg zygzakowaty, dzięki czemu następuje wydłużenie blizny.

Nowoczesną metodą leczenia blizn i przykurczów jest stosowanie ekspandera, czyli rozciągacza tkankowego, dzięki któremu można uzyskać pewien nadmiar skóry potrzebny do przemieszczenia w miejsce blizny. Szczególnie trudny problem leczniczy stanowią keloidy. Tradycyjne techniki leczenia stosowane w leczeniu blizn przerostowych i keloidów to: iniekcje glikokortykosteroidów, miejscowe zastosowanie silikonu (płaty silikonowe), wycięcie chirurgiczne, witamina A, kriochirurgia, radioterapia i inne. Z powyższych metod zarówno kortykosteroidy jak i leczenie chirurgiczne charakteryzuje się bardzo wysokim wskaźnikiem nawrotów. Leczenie chirurgiczne polega na usunięciu keloidu i wszyciu w jego miejsce przeszczepu skóry, aby uniknąć napięcia brzegów rany. Następnie bardzo wcześnie rozpoczyna się stały ucisk oraz miejscowo stosuje się sterydy.

Płaty silikonowe zmniejszają ryzyko powstawania blizn przerostowych a ich zastosowanie polega na pokryciu całej powierzchni blizny płatem na minimum 12 godzin dziennie (pod płatem następuje przebudowa kolagenu w bliźnie). W leczeniu skutków oparzeń – blizn przerostowych od kilkunastu lat stosuje się także laseroterapię. Lasery generują koherentną wiązkę światła o określonej energii.

Określona długość fali jest absorbowana przez odpowiedni chromofor w tkance. Przerosłe blizny dojrzałe, w których nie można już hamować rozrostu poprzez zamykanie naczyń można starać się zmniejszać poprzez selektywne odparowywanie. W tym celu stosuje się lasery ablacyjne, frakcyjne – laser CO2 oraz Er: Yag.

Mimo różnych sposobów (operacyjnych, farmakologicznych i kosmetycznych) nie zawsze udaje się poprawić kształt blizny.

Przeciwwskazania do zabiegu:

– ciąża
– wiek poniżej 8 lat – lub brak możliwości wykonania zabiegu w znieczuleniu miejscowym u dziecka
– padaczka
– choroba serca
– nadciśnienie tętnicze

Po zabiegu usuwania blizn

Po laserowym zabiegu korekcji blizn mogą pojawić się zaczerwienienia, obrzęki oraz inne, niewielkie dolegliwości, które zazwyczaj mijają po 1 – 4 godzinach po zabiegu. Około 12 – 24 godzin po usuwaniu blizn w miejscu poddawanemu korekcji pojawiają się strupki, które utrzymują się przez okres 7 – 21 dni. W celu zapobiegania ponownemu rozrostowi blizn, przez kilka następnych miesięcy pacjent powinien stosować 3 razy dziennie masaże blizny lub plastry silikonowe, aby zapobiec odrośnięciu zmiany.

8.2 LECZENIE BLIZNOWCÓW

Marek Niczyporuk

Keloid, bliznowiec

Keloid to przerośnięta, guzowata, stwardniała blizna (tkanka włóknista), która powstaje w skórze pod wpływem urazu lub bez uchwytnej przyczyny. Tworzenie keloidu zależy od miejsca urazu, jednak największe znaczenie ma skłonność osobnicza. Skłonność do bliznowców występuje rodzinnie. Częściej keloidy powstają u przedstawicieli rasy czarnej, nie zanotowano przypadków wśród albinosów. W niektórych zespołach genetycznych stwierdza się większą częstość występowania bliznowców (zespół Turnera).

Miejsca występowania

Bliznowce mogą pojawiać się w każdym miejscu na skórze, jednak najczęściej spotyka się je na klatce piersiowej, górnej części pleców, ramionach i płatkach uszu. Bliznowce powstają zwykle w miejscu uszkodzenia skóry, na przykład

w wyniku oparzenia, blizny pooperacyjnej, rozległego trądziku. Czasami mogą one także tworzyć się nawet na skutek bardzo niewielkiego zadrapania, ukąszenia owada lub po iniekcji.

Objawy

Typowy bliznowiec ma postać gładkiej, wyraźnie uniesionej ponad powierzchnię ciała, twardej blizny o różowym zabarwieniu. Obecność takiej zmiany na skórze stanowi zwykle dla chorego problem kosmetyczny. Tego typu zmianie może towarzyszyć świąd, ból, nadwrażliwość na bodźce dotykowe. Niekiedy bliznowce ulęgają stałemu wzrostowi.

Przyczyny

Rozwój bliznowca jest wynikiem nieprawidłowego procesu gojenia się rany, w czasie którego dochodzi do nadmiernego pobudzania fibroblastów i powstawania zbyt dużej ilości kolagenu – białka odpowiedzialnego za prawidłową funkcję blizny.

Czynniki sprzyjające zachorowaniu

– występowanie bliznowców w rodzinie
– ciemny fototyp skóry (IV –VI)
– młody wiek
– oparzenia
– przekłuwanie uszu
– szczepienia
– ukąszenia owadów

Cel leczenia

Celem leczenia jest uplastycznienie i maksymalne zmniejszenie istniejącego bliznowca, najlepiej do wielkości kosmetycznie zadowalających zarówno pacjenta, jak i lekarza.

Diagnostyka

Zwykle do rozpoznania bliznowca wystarcza wizyta u specjalisty medycyny rodzinnej. Skrupulatnie zebrany wywiad oraz przeprowadzone badanie pozwala na postawienie prawidłowej diagnozy. Diagnostyka keloidu opiera się przede wszystkim na wywiadzie oraz szczegółowym badaniu fizykalnym. Pozwala to w większości przypadków na postawienie trafnej diagnozy bez konieczności wykonywania dodatkowych badań.

Zapobieganie

Najważniejszym sposobem profilaktyki jest ochrona skóry przed wszelkimi urazami. Dla osób szczególnie predysponowanych i jednocześnie uprawiających sporty zalecane jest stosowanie dostępnych na rynku ochraniaczy, głównie w obrębie stawów kolanowych i łokciowych.

Konsekwentne zakładanie opatrunków uciskowych (okluzyjnych) z fluorowanymi steroidami może w dużym stopniu zapobiegać powstawaniu bliznowca u osób predysponowanych w obrębie blizn pooperacyjnych.

Leczenie

Leczenie bliznowca jest długotrwałe i wymaga równoczesnego stosowania szeregu leków i technik zabiegowych (kriochirurgii i laseroterapii) które są prowadzone ambulatoryjnie.

Najczęściej stosuje się terapię skojarzoną, pozwalającą na uzyskanie dobrego efektu kosmetycznego. Celem leczenia jest poprawa wyglądu estetycznego bliznowca, co znacznie polepsza samopoczucie i komfort życia pacjenta. Jednak przede wszystkim terapia ma złagodzić objawy kliniczne poprzez zmniejszenie lub wyeliminowanie uczucia bólu, pieczenia i uzyskanie prawidłowego zakresu funkcji stawów.

Leczenie chirurgiczne

Polega na wycięciu blizny przerostowej - początkowo poprawia jej wygląd, jednak w dużym stopniu powoduje nawrót (od 45 do 100%). Jeżeli po dwóch latach od wycięcia nie nastąpi nawrót blizny przerostowej, uważa się ją za całkowicie wyleczoną. Aby zapobiec ryzyku nawrotu najczęściej stosuje się wycięcie z następczym podaniem doogniskowym preparatu glikokortykosteroidów lub presoterapię. Możliwa jest również współpraca z radioterapeutą, który kilka dni po operacji jednorazowo naświetli ranę pooperacyjną promieniami jonizującymi.

Leczenie zachowawcze

Do terapii zachowawczej zalicza się:
Wstrzyknięcia do tkanki bliznowca sterydów (triamcinolonu)
Wstrzykiwanie preparatów interferonu gamma
Krioterapia
Laseroterapia
Silne glikokortykoidy miejscowe
Presoterapia
Żele na bazie silikonu

Preparaty steroidowe

W wyniku stosowania sterydów blizna staje się bardziej miękka i „opada" do poziomu powierzchni skóry. Skuteczność terapii z użyciem glikokortykosteroidów dochodzi do 95%. Sterydoterapia może być stosowana jako monoterapia lub terapia wspomagająca wcześniejsze chirurgiczne wycięcie. Podanie miejscowe w postaci wstrzyknięć, a najczęściej wykorzystywanym preparatem jest triamcinolon w dawce 10 – 40 mg/1 ml, 1 – 6 razy w odstępach 2 – 4-tygodniowych. Stosowanie sterydów może powodować powstanie miejscowych objawów

ubocznych, do których zaliczamy: atrofię skóry, hipopigmentację, rozrost naczyń krwionośnych i teleangiektazje oraz zahamowane gojenia się rany. Po sterydoterapii ryzyko nawrotu wynosi 25 – 50%.

Ostrzykiwanie interferonem γ

Działanie interferonu polega na hamowaniu syntezy kolagenu. Leczenie interferonem jest długotrwałe i kosztowne. Interferon w monoterapii pozwala na uzyskanie poprawy w 30- 50% leczonych przypadków bliznowców, ale połączenie go z wycięciem chirurgicznym zmniejsza ryzyko nawrotu do 19%.

Krioterapia

Niska temperatura podczas zabiegu powoduje procesy niszczenia nieprawidłowych włókien kolagenu dzięki uaktywnieniu metaloproteinaz tkankowych. Poza tym wpływa niszcząco na komórki i naczynia krwionośne w obrębie blizny. Do zabiegu stosuje się pastę CO2 lub też ciekły azot. Cykl zabiegów powtarzany jest co miesiąc.

Laseroterapia

Wiązka promieni laserowych działa hamująco na produkcję kolagenu, zaburzając jego metabolizm i syntezę z fibroblastów w obrębie tkanek bliznowatych. Jednocześnie powoduje ona wzrost aktywności kolagenazy i nasilenie procesu kolagenolizy, co daje zmniejszenie napięcia tkanek zmienionych bliznowato. Ponowne powstanie bliznowca w miejscu leczenia zauważa się w 75 do 100% przypadków.

Coraz szersze zastosowanie ma Pulsed Dye Laser, który uszkadza mikronaczynia. Zaburzając ukrwienie i odżywianie tkanek bliznowatych, hamuje angiogenezę i zmniejsza w ten sposób widoczne na powierzchni bliznowców i blizn przerostowych przetrwałe zaczerwienienie i liczne teleangiektazje.

Presoterapia

Polega na leczeniu zmian bliznowatych uciskiem. W tym celu stosuje się różnego rodzaju mankiety uciskowe, ubrania kompresyjne i klipsy. Najlepszy efekt leczenia uzyskuje się w przypadkach bliznowców płatków uszu. Ucisk tkanek bliznowatych powoduje ich niedokrwienie i niedotlenienie, redukując w ten sposób liczbę włókien kolagenowych i wysokość blizny. Czas leczenia tą metodą wynosi 6 – 24 miesiące.

Silikon

Jest on syntetycznym polimerem stosowanym miejscowo w postaci żelu lub gotowego opatrunku (plastra), nie przenikającym do rany. Opatrunek silikonowy zmniejsza uczucie swędzenia i bólu. Profilaktycznie powinien być używany 12 godzin na dobę przez 4 tygodnie. Działanie silikonu zależy od nawodnienia tkanek, a nie od ich napięcia. Dzięki niemu spada zawartość wody w bliźnie,

zmniejsza się aktywność naczyń krwionośnych, zmniejszeniu ulega również depozyt kolagenu i dochodzi do obniżenia wysokości blizny. Staje się ona bardziej miękka, mniej napięta i mniej zaczerwieniona.

Leczenie blizn przerosłych i bliznowców stanowi duży problem, a częstość niepowodzeń i nawrotów wskazuje na brak jednej skutecznej terapii. Jako całkowite wyleczenie uznaje się trwające ponad dwa lata zmniejszenie wyniosłości blizny oraz zahamowanie jej rozrostu w przypadku bliznowców.

8.3 LECZENIE ROZSTĘPÓW SKÓRNYCH

Edyta Katarzyna Głażewska

Rozstępy, tworzone są w obrębie skóry właściwej, na skutek uszkodzenia struktury włókien kolagenowych. W badaniu mikroskopowym rozstępy okazują się bliznowcami. W pierwszej fazie powstawania przyjmują kolor od czerwonego do fioletowego, układając się w regularne pasma. W drugim etapie dochodzi do ich rozjaśnienia, spłycenia, następuje próba przywrócenia skórze prawidłowej sprężystości. Jest to jednak niemożliwe, gdyż utracona bezpowrotnie forma kolagenu, nie ulega samoistnej naprawie, przez co na powierzchni skóry pozostają małe blizny. Rozstępy najczęściej umiejscawiają się u kobiet na biodrach, piersiach, górnej części ud, brzuchu (rozstępy ciążowe), a u mężczyzn: w okolicy lędźwiowo- krzyżowej oraz obręczy barkowej. Czynnikami wywołującymi powstanie powyższych zmian są: zaburzenia hormonalne (zwiększony poziom kortyzolu, estrogenów), nieprawidłowe odżywianie, przyjmowanie leków grupy glikokortykosteroidów, predyspozycje genetyczne, zaburzenia prawidłowego funkcjonowania fibroblastów.

Utworzone na skórze rozstępy, całkowicie usunąć można jedynie drogą operacyjną, zabiegi kosmetyczne wyłącznie zmniejszają ich widoczność.

Do grona metod stosowanych w kosmetologii, pozwalających na uzyskanie optymalnych efektów należą:

1. Fraxel laser – wysyłane promieniowanie tworzy na pomierzch skóry mikroskopijnej wielkości uszkodzenia, co skutkuje pobudzeniem skóry właściwej do regeneracji. Podczas jednej wizyty zabiegowi, dzięki któremu rozstępy podlegają unaczynieniu i przebudowaniu, poddaje się 20 – 48% obszaru ciała.
2. Mikrodermabrazja – mechaniczne usunięcie naskórka, przy pomocy specjalnego aparatu. Zabieg ten prowadzi do zwiększenia stopnia elastyczności skóry i jej regeneracji. Mikrodermabrazja zwielokrotnia również tworzenie kolagenu i elastyny, stymuluje krążenie.
3. Mezoterapia – iniekcja odpowiednio przygotowanych roztworów substancji aktywnych w celu stymulacji fibroblastów skóry właściwej i odbudowy kolagenu.

4. Piling chemiczny wykorzystujący kwas glikolowy – 25 – 35% roztwór tego związku pobudza epidermolizę oraz syntezę komórek naskórka i kolagenu na powierzchniowych warstwach skóry.

Skuteczność powyższych zabiegów jest jednak ograniczona.

Zalecane jest również leczenie farmakologiczne, którego podstawę stanowi zażywanie retinoidów- związków aktywujących fibroblasty do produkcji kolagenu, przeciwdziałających jego niszczeniu oraz regulujących procesy rogowacenia.

8.4 KOREKTA I USUWANIE TATUAŻY

Marek Niczyporuk, Elżbieta Galicka

Tatuaż to znak graficzny wykonany na skórze, powstały w wyniku wprowadzenia barwnika do skóry właściwej za pomocą specjalnej igły.

Termin tatuaż wywodzi się z języka ludów Oceanii. *Tatuismus* pochodzi z rejonu Polinezji i wywodzi się od słów *„tatahou"– „ta"* (rysunek) i *„atuas"* (dusza). Termin tatuaż został wprowadzony w 1769 roku przez Jamesa Cook`a, który relacjonując swoje podróże po oceanii, wspominał o rysunkach na skórze tubylców.

Współcześnie tatuaże obecne są we wszystkich kulturach i regionach świata. Do niedawana tatuaże w kulturze europejskiej kojarzone były głównie z subkulturami, osobami z marginesu społecznego, więźniami, członkami gangów czy grupami militarnymi. Tatuaże wykonywane są głównie w celu ozdobienia ciała, jednak część osób poddających się zabiegom tatuowania kieruje się chęcią podkreślenia swojej przynależności do grupy społecznej, zaznaczenia hierarchii grupowej czy upamiętnienia ważnych wydarzeń życiowych. Współcześnie coraz częściej zaczyna dominować czysto dekoracyjna forma tatuażu bez żadnego konkretnego znaczenia.

Rodzaje tatuażu

1. Tatuaż pourazowy zwany również „naturalnym „lub „traumatycznym" – powstaje w wyniku przypadkowego wprowadzenia do skóry drobin żwiru, asfaltu lub prochu strzelniczego
2. Tatuaż amatorski – wykonany atramentem, tuszem kreślarskim lub barwnikami pochodzącymi z spalania materiałów organicznych zawierających głównie węgiel. Barwnik wprowadzany jest na różną głębokość skóry
3. Tatuaż profesjonalny – wykonywany w profesjonalnym salonie tatuażu, atestowanymi barwnikami przy pomocy igieł jednorazowego użytku. Barwnik jest wprowadzany mniej więcej na tę samą głębokość skóry
4. Tatuaż kosmetyczny, „permanentny makijaż" – makijaż stały, polegający na wprowadzeniu pod skórę odpowiednich pigmentów, stosowany głównie w okolicach ust, brwi i oczu

5. Tatuaż medyczny – wykonywany do kamuflażu lub imitacji niektórych struktur w procesie leczenia chirurgicznego lub rekonstrukcji

Metody usuwania tatuaży

Potrzeba usunięcia tatuażu wiąże się ze zmianą poglądów, indywidualną potrzebą zmiany wizerunku lub wymaganiami pracodawcy. Część osób wyraża chęć usunięcia tatuażu, aby w jego miejscu wykonać inny.

W chwili obecnej nie istnieje jedna, uniwersalna metoda usuwania tatuaży. W zależności od wielkości tatuażu, jego lokalizacji, sposobu wykonania oraz użytych barwników, zastosowanie znajdują różne sposoby leczenia.

Laseroterapia

Laseroterapia wykorzystuje zjawisko selektywnej fototermolizy polegające na niszczeniu drobinek barwnika pod wpływem zaabsorbowanej przez nie energii pochodzącej z emitowanej przez laser wiązki o odpowiednio dobranej długości fali. Po absorpcji dochodzi do rozproszenia barwnika na drobne fragmenty, które zostają wydalone na zewnątrz tkanki skóry. Niezwykle istotne znaczenie ma wybiórcze zniszczenie barwnika tatuażu bez uszkodzenia termicznego otaczających go tkanek. Istotą jest dobranie takiej długości fali, która będzie w największym stopniu absorbowana przez cząsteczki barwnika o określonym kolorze. Czarne pigmenty pochłaniają fale o bardzo szerokim spektrum długości (łatwe do usunięcia), natomiast pigmenty żółte tylko w niewielkim stopniu absorbują fale o długości generowanej przez współczesne lasery (najtrudniejsze do usunięcia).

Obecnie standardem zabiegowym w zakresie usuwania tatuaży są przede wszystkim lasery Q-switch, dające bardzo krótkie nanosekundowe promieniowanie laserowe o dużej gęstości mocy.

Lekarz kwalifikuje pacjenta do zabiegu po zebraniu wywiadu. Następnie wykonuje próbę laserową i ocenia wrażliwość skóry oraz przewidywany efekt. Działanie promieniowania laserowego odczuwane jest przez pacjenta jak ból po strzeleniu gumką, ale zawsze stosuje się metody znieczulania (maść EMLA, schładzanie skóry, rzadko znieczulenie lignokainą). Po zabiegu mogą pojawić się delikatne, powierzchowne, szybko gojące się uszkodzenia naskórka. Po kilku dniach powstałe strupki odpadają, odkrywając gojący się naskórek. Z każdym zabiegiem tatuaż blednie, ale niekiedy niewielka ilość barwnika pozostaje w skórze i zarys tatuażu może być widoczny.

Laserowe usuwanie tatuaży może wywoływać lokalne obrzęki, zaczerwienienia lub zblednięcia skóry, odbarwienia, zmianę faktury skóry, pokrzywkę, pęcherzyki a nawet infekcję czy alergię.

Najczęściej wykorzystywane typy laserów:

1. Laser rubinowy Q-switch (QSRL)

Operuje falą o długości 694 nm w zakresie impulsów 40 – 80 ns. Dostępne wielkości plamki siegają średnio 4 – 6 mm, dzięki czemu usuwanie obszernych

tatuaży jest stosunkowo szybkie i równomierne, a duża średnica wiązki zwiększa głębokość penetracji.

Lasery rubinowe bardzo dobrze usuwają barwniki czarne i granatowe, słabiej zielone, nie usuwają natomiast kolorów żółtego i czerwonego.

Impuls lasera w zetknięciu ze skórą powoduje charakterystyczny dźwięk, często określany przez pacjenta jako „strzał". Wrażenie to pogłębia błysk białego światła i krótki pękający ból. Następuje natychmiastowe zbielenie tkanki, trwające do ok. 30 min. Szczytowa temperatura cząstek barwnika osiągnąć może 1000° C, wewnątrzkomórkowo wytwarzane są para wodna i gazy.

Blednięcie tatuażu trwa kilka tygodni, dlatego kolejne serie wykonywane są w odstępach 4-8 tygodni.

2. Laser aleksandrytowy Q-switch

Wykorzystuje długość fali 755 nm. Długość impulsu wynosi 500 –100 ns. Jego skuteczność porównywalna jest z laserem rubinowym. Do usuwania tatuaży stosowany jest od niedawna i jest rzadko spotykany w gabinetach medycyny estetycznej.

3. Laser Nd:Yag Q-switch

Wykorzystuje falę o długości 1064 nm. Znajduje zastosowanie w przypadku tatuaży opornych na leczenie laserem rubinowym QSRL.

Zastosowanie kryształu podwajającego częstotliwość umożliwia uzyskanie drugiej harmonicznej częstotliwości 532 nm, przy której skutecznie usuwany jest barwnik czerwony. Wydaje się że laser rubinowy QSRL ma przewagę w usuwaniu dużych ciemnych tatuaży, a Nd: Yag 532 nm jest nieoceniony przy tatuażach czerwonych.

4. Lasery argonowe i dwutlenkowowęglowe – ze względu na termiczne uszkodzenia tkanek jakie towarzyszą ich użyciu, nie są stosowane do usuwania tatuaży.

Liczba zabiegów zależy od:

– koloru i ilości występujących kolorów tatuażu,
– wielkości, gęstości „upakowania" barwnika,
– typu barwnika,
– głębokości tatuażu,
– koloru skóry,
– indywidualnej reakcji na laser (rola układu immunologicznego)

Światło IPL (Intense Pulsed Light)

Usuwanie tatuaży metodą IPL niesie ze sobą ryzyko powstania blizn i przebarwień. Promieniowanie to wybiórczo pochłaniane jest przez melaninę, podgrzewa komórki zawierające barwnik tatuażu, powodując ich zniszczenie. Światło pozwala na usuwanie barwnika z minimalną strefą uszkodzeń termicznych dla sąsiednich tkanek. Podczas zabiegu tkanki poddawane naświetlaniu są schładzane.

Zabieg chirurgiczny

Zabieg chirurgicznego wycięcia tatuażu przynosi najlepsze efekty w przypadku niewielkich tatuaży, których lokalizacja pozwala na pozostawienie niedużej i dobrze ukrytej blizny. Wycięcie tatuażu stosuje się najczęściej w przypadkach gdy terapia laserowa nie przyniosła oczekiwanych efektów. Dość często wycięciu są poddawane tatuaże pourazowe.

W przypadku chirurgicznego usuwania dużych tatuaży należy dokonać autologicznego przeszczepu skóry lub wszyć wcześniej pod skórę ekspander, umożliwiający rozciągnięcie skóry nad tatuażem.

Metoda chirurgiczna, jak każda metoda operacyjna niesie ze sobą ryzyko powikłań. Mogą wystąpić infekcje bakteryjne, obrzęk oraz dolegliwości bólowe.

Dermabrazja mechaniczna

Polega na usunięciu mechanicznym powierzchownych warstw skóry, do miejsca, gdzie wstrzyknięty został barwnik. Pozostawiona po zabiegu rana przypomina głębokie otarcie i goi się w ciągu kilkunastu dni. Ze względu na częste niecałkowite usunięcie tatuażu lub bliznowacenie, obecnie dermabrazja stosowana jest prawie wyłącznie do oczyszczania ran w zapobieganiu tatuażom pourazowym.

Elektrokoagulacja

Metoda elektrokoagulacji polega na wypaleniu warstwy skóry wraz z barwnikiem, prądem wysokiej częstotliwości i używana jest do usunięcia niewielkich tatuaży w obrębie twarzy czy szyi w tym makijażu permanentnego. W efekcie leczenia uzyskuje się ścięcie białka tkanek poprzez termiczne ich uszkodzenie. Zabieg ten jest bolesny dlatego stosuje się znieczulenie miejscowe.

Koagulacja powierzchownej warstwy naskórka powoduje naturalne „wyłuszczanie" się barwnika z głębszych warstw skóry.

Zabieg wykonuje się raz w miesiącu, aż do całkowitego usunięcia tatuażu lub makijażu permanentnego.

Preparat do usuwania tatuaży

Wprowadzany w górne warstwy naskórka za pomocą maszynki do tatuażu. Ponieważ cząsteczka preparatu przypomina cząsteczkę pigmentu tatuażu, po wprowadzeniu preparatu do skóry zmiękcza barwnik i umożliwia zainicjowanie przez układ odpornościowy procesu gojenia.

Substancje zawarte w preparacie są absorbowane przez pigmentowane komórki naskórka i wiążą pigment. Barwnik wychodzi stopniowo na powierzchnię skóry wraz z preparatem. Następnie w ciągu 6-8 tygodni na poddanym terapii fragmencie skóry tworzy się strupek, który po pewnym czasie sam odpada, odkrywając w miejscu starego tatuażu zaczerwienioną część skóry. Miejsce po usuniętym tatuażu przez kilka tygodni należy pielęgnować za pomocą specjalnego kremu ochronnego. Długość terapii uzależniona jest od wielkości tatuażu.

Kamuflaż (korekta tatuażu)

Metoda polegająca na pokryciu starego tatuażu nowym, wykonanym z użyciem barwników w odcieniu zbliżonym do koloru skóry pacjenta. Metoda stosowana bardzo rzadko ze względu na efekt estetyczny. Wytatuowana w ten sposób skóra traci naturalną przejrzystość i nie wygląda naturalnie.

Salabrazja

Usuwanie tatuażu na pomocą chlorku sodu. Jest domowym, nieprofesjonalnym sposobem usuwania tatuaży, nie stosowany natomiast w praktyce medycznej ze względu na jej niską skuteczność i wysokie ryzyko odbarwień i bliznowacenia.

Skaryfikacja

Usuwanie tatuaży za pomocą roztworów słabych kwasów. Proces ten pozostawia z reguły widoczne blizny. Metoda wykorzystywana jedynie jako nieprofesjonalny, domowy sposób leczenia.

8.5 ROLLER – MIKRONAKŁUCIA (MICRO – NEEDLING)

Edyta Katarzyna Głażewska

Dr Desmond Fernandes wysunął tezę, iż do przebudowania skóry niezbędne jest jej wcześniejsze uszkodzenie. Stwierdzenie to znalazło zastosowanie w zabiegach rewitalizujących, np. mikronakłuwaniu, zyskujących sobie obecnie coraz szersze grono zwolenników.

Terapię micro – needling'u przeprowadza się z użyciem specjalnych rollerów. Urządzenia te posiadają, w zależności od rodzaju, od kilkudziesięciu do kilkuset igiełek, dzięki którym na skórze poddanej ich działaniu, tworzone są dziesiątki tysięcy niewielkich kanalików, wykorzystywanych następnie do wprowadzania substancji aktywnych. W zależności od warstwy, do której chcemy dotrzeć oraz oczekiwanych efektów, wybiera się adekwatne długości igieł. Krótkie igły (od 0,2 mm do 0,5 mm) są odpowiednie do użytku domowego. Stosowanie półmilimetrowych ostrzy może skutkować obrzmieniem i pojawieniem się rumienia. Płytkie nakłucia umożliwiają preparatom leczniczym szybsze wniknięcie w głąb skóry. Nakłucia głębokie natomiast wyzwalają kaskadę reakcji remodelingu tkanek, stymulują tworzenie nowych nici kolagenu oraz wpływają na pogrubienie naskórka. Jeżeli zależy nam na uzyskaniu właśnie takich efektów, igły nie mogą być krótsze, aniżeli 1 mm. Do kompletniej rewitalizacji skóry niezbędne są 2 mm nakłucia, natomiast rozstępy i blizny wymagają użycia igieł o długości od 2,5 mm do 5 mm. Zabiegi z wykorzystaniem takich ostrzy przeprowadza się znieczulając wcześniej pacjenta.

Do substancji najczęściej wprowadzanych podczas micro-needling'u należą: kwas hialuronowy, mikroelementy, przeciwutleniacze, witaminy, peptydy. Mikronakłuwanie łączy się również z pilingiem w celu usunięcia zaskórników.

Najbardziej widoczna poprawa kondycji skóry, następuje po wprowadzeniu igieł poniżej warstwy brodawkowej. Delikatnie uszkodzone naczynia krwionośne stymulują kaskadę krzepnięcia z udziałem płytek krwi. Terapię taką przeprowadza się przy użyciu rollera medycznego.

Utworzone poprzez nakłucia kanały w skórze, zamykają się samoistnie po 20 min. Bezpośrednio po zabiegu twarz jest zaczerwieniona i obrzęknięta. Po 3 dniach dopuszcza się stosowanie makijażu, a po 5 ostatnie ślady wykonanego zabiegu znikają (z okolicy oczu ok. 10 dni). Ważne jest, ażeby pamiętać, iż efekty kuracji widoczne będą dopiero po pewnym czasie. Remodeling tkanek następuje najczęściej po 6-9 miesiącach od pierwszego nakłucia skóry. Po takim okresie dochodzi do transformacji kolagenu III w I, intensyfikacji ukrwienia oraz rozwoju tkanki łącznej. Mikronakłuwanie przynosi zachwycające efekty, jest alternatywą dla zabiegów laserowych oraz nie wywołuje skutków ubocznych.

8.6 PEELING MEDYCZNY I PEELING KOSMETYCZNY

Marek Niczyporuk

Znieczulenie: tylko w przypadku peelingów głębokich

Czas trwania zabiegu: 20 – 60 minut

Czas rekonwalescencji: następnego dnia można pracować, w przypadku peelingów głębokich rekonwalescencje do kilku tygodni

Przed zabiegiem: konsultacja

Po zabiegu: pielęgnacja skóry stosowna do głębokości wykonanego peelingu, preparaty natłuszczające, maści antybiotykowe, filtry UV

Hospitalizacja: zabieg wykonywany ambulatoryjnie

Peeling medyczny jest procedurą polegającą na kontrolowanym chemicznym zniszczeniu naskórka (peeling powierzchowny – 20% kwas glikolowy) i skóry właściwej (peeling średnio głęboki i głęboki). Peelingi kosmetyczne złuszczają jedynie warstwę rogową naskórka. Na skutek działania preparatu złuszczającego dochodzi do pobudzenia procesów zapalnych w naskórku i skórze właściwej i wzmożonej produkcji kolagenu trwającej nawet do 90 dni po wykonanym zabiegu, czego efektem jest stopniowe wygładzenie zmarszczek. Dodatkowo peelingi powodują regenerację naskórka i rozjaśnienie przebarwień. Epitelizacja uszkodzonego naskórka jest wynikiem wzmożonych podziałów komórkowych w naskórku lub migracji komórek z mieszków włosowych w przypadku peelingów średnio głębokich.

Przykładem peelingu powierzchownego medycznego jest peeling 20% kwasem mlekowym, 50% kwasem glikolowym. Po tym typie peelingu jest wymagana pielęgnacja polegająca na stosowaniu obojętnych preparatów nawilżających, a po 5 – 7 dniach kończy się proces i można powrócić do wcześniej stosowanych kosmetyków. Tego typu peelingi są wykorzystywane w leczeniu przebarwień pozapalnych, piegów, trądziku.

Peeling średnio głęboki jest wykonywany z użyciem 50% kwasu trójchlorooctowego (TCA), Fenolu 88% lub peelingów złożonych (np.: TCA + suchy lód). Efektem działania tych preparatów jest zniszczenie skóry do poziomu górnych części warstwy siateczkowatej. Wskazaniem do wykonania tej metody jest rogowacenie słoneczne, ostuda, blizny, oraz zmarszczki.

Peeling głęboki jest wykonywany z użyciem fenolu o stężeniu 50 – 55% (płyn Baker Gordona) oraz preparatów uspokajających i znieczulających których celem jest uśmierzenie dolegliwości bólowych i pieczenia pojawiającego się podczas zabiegu. Uszkodzenie skóry występuje na poziomie środkowej części skóry właściwej. Wskazaniem do wykonania zabiegu są mocno nasilone uszkodzenia posłoneczne skóry (elastoza, rogowacenie słoneczne, głębokie zmarszczki posłoneczne). Rekonwalescencja po wykonaniu peelingu głębokiego trwa do 30 dni. Po tym typie peelingu karnacja skóry staje się jaśniejsza, a ekspozycja na promieniowanie ultrafioletowe może spowodować powstanie piegów.

Powikłaniami po wykonanym peelingu chemicznym mogą być zaburzenia barwnikowe skóry (przebarwieni i odbarwienia), bliznowacenie, infekcje, prosaki, trądzik, utrata prawidłowego rysunku skóry, nadwrażliwość na zimno.

Peelingi kosmetyczne polegają na stosowaniu preparatów których działanie ogranicza się do działania w zakresie naskórka. Złuszczanie sięga w zależności od zastosowanego preparatu nawet do warstwy ziarnistej. Efektem złuszczania jest stymulacja podziałów komórkowych, usunięcie przebarwień i odświeżenie wyglądu skóry. Preparatem stosowanym do tego typu zabiegów może być kwas glikolowy o stężeniu do 30%. Niższe stężenia preparatu zmniejszają ryzyko wystąpienia powikłań.

8.7 DERMABRAZJA

Marek Niczyporuk

Znieczulenie: ogólne

Czas trwania zabiegu: około 1 – 1,5

Czas rekonwalescencji: co najmniej 2 tygodnie

Przed zabiegiem: konsultacja, odstawienie leków przeciwzakrzepowych, skóra nie opalona

Po zabiegu: opatrunki jałowe zakładane w gabinecie lekarskim, fotoprotekcja

Hospitalizacja: zabieg wykonywany ambulatoryjnie lub na zasadzie hospitalizacji jednodniowej

Jednym ze starszych zabiegów z zakresu medycyny estetycznej jest dermabrazja. Postępujący czas, działanie słońca, a także niektóre choroby powodują nieestetyczne zmiany na twarzy. Często ślady są tak głębokie, że codzienna pielęgnacja kosmetykami staje się niewystarczająca. Warto wtedy poszukać pomocy w rozwiązaniach z zakresu medycyny estetycznej. Wskazaniami do wykonania zabiegu dermabrazji są: blizny potrądzikowe czy po oparzeniu, rogowacenie słoneczne. Odpowiednio dobrany zabieg dermabrazji gwarantuje odświeżenie i odmłodzenie cery.

Dermabrazja polega na kontrolowanym, mechanicznym ścieraniu naskórka i górnych warstw skóry właściwej za pomocą tarczy diamentowej. Tego typu uszkodzenie mechaniczne skóry stymuluje produkcję nowego kolagenu, który powoduje spłycenie zmarszczek. Odtworzenie nowego naskórka jest efektem migracji komórek naskórka z mieszków włosowych do brodawek skóry. Dermabrazję można stosować nie tylko na twarzy, ale również na innych częściach ciała. Zabieg dermabrazji trwa od 30 minut do 2 godzin, jego długość zależy od powierzchni i okolicy poddanej zabiegowi. Zabieg przeprowadza się zwykle w znieczuleniu ogólnym, ale istnieje możliwość jego wykonania także w znieczuleniu miejscowym. Przystępując do zabiegu skóra powinna być zdrowa, bez czynnych procesów zapalnych. Po zabiegu skóra poddana dermabrazji pozostaje pod specjalnym jałowym opatrunkiem, który zawiera środki przeciwbakteryjne i przeciwwirusowe, a także zapobiega powstawaniu wtórnych nadkażeń utrudniających proces prawidłowego gojenia. Co kilka dni wymagana jest zmiana opatrunku, natomiast zdejmuje się go po 7– 10 dniach. Absencja wynosi zwykle około 3 – 4 tygodnie.

8.8 MIKRODERMABRAZJA

Marek Niczyporuk

Znieczulenie: brak

Czas trwania zabiegu: 20 – 30 minut

Czas rekonwalescencji: następnego dnia można pracować, obrzęki do dwóch dni

Przed zabiegiem: konsultacja,

Po zabiegu: stosowanie kremów pielęgnacyjnych i filtrów UV

Hospitalizacja: zabieg wykonywany ambulatoryjnie

Mikrodermabrazja jest zabiegiem polegającym na usunięciu warstwy rogowej naskórka. Tradycyjnie wykonuje się ją za pomocą korundu lub diamentu, który natryskiwany jest na naskórek za pomocą specjalnej głowicy, wytwarzającej różnicę ciśnień. Usunięty naskórek gromadzi się wraz ze zużytym proszkiem w oddzielnym pojemniku Odmianą mikrodermabrazji jest mikrodermabrazja tlenowa, gdzie czynnikiem eksfoliujacym jest ponaddziwiękowy strumień powietrza. Mikrodermabrazja korundowa zdecydowanie lepiej radzi sobie z likwidacją mocno rozszerzonych porów oraz usuwaniem widocznych przebarwień. Mikrodermabrazja diamentowa przeznaczona jest dla osób, które nie tolerują korundu (np. uczulenia na tlenek glinu lub skóra skłonna do podrażnień). Z kolei tlenowa może być wykorzystywana przy skórze delikatnej, alergicznej i naczynkowej.

Jak każdy zabieg, mikrodermabrazaja ma pewne ograniczenia. Nie powinna być wykonywana u osób z aktywnymi stanami zapalnymi skóry; zakażeniami bakteryjnymi, wirusowymi oraz grzybiczymi. Kolejnym przeciwwskazaniem są nowotwory, znamiona i naczyniaki, trądzik różowaty czy ropowiczy, skłonność do bliznowców oraz niektóre leki oraz przerwanie ciągłości skóry.

Wskazaniami do wykonania zabiegu mikrodermabrazji są: suchość i wiotkość skóry, zmarszczki, przebarwienia, rozszerzone pory skórne, starzenia się skóry, płytkie blizny i rozstępy, eliminacja zmian trądzikowych, blizn, łojotoku, zaskórników i prosaków. Bardzo często mikrodermabrazja łączona jest w salonach kosmetycznych z innymi metodami pielęgnacyjnymi skóry, gdyż ułatwia przez naskórkowy transport substancji pielęgnacyjnych i odżywczych nanoszonych na skórę. Często stanowi także uzupełnienie innych zabiegów np. peelingów i jonoforezy, w celu intensyfikacji ich wyników.

Mikrodermabrazja cieszy się ogromną popularnością wśród klientek salonów kosmetycznych dzięki temu, iż zabieg jest krótki, tani, bezbolesny i dający stosunkowo szybki efekt kosmetyczny.

8.9 MEZOTERAPIA

Marek Niczyporuk

Znieczulenie: brak, ewentualnie miejscowe

Czas trwania zabiegu: 20 – 40 minut

Czas rekonwalescencji: nie jest wymagany

Przed zabiegiem: konsultacja, ewentualne odstawienie antykoagulantów

Po zabiegu: pielęgnacja skóry kremami łagodzącymi, fotoprotekcja

Hospitalizacja: zabieg wykonywany ambulatoryjnie

Mezoterapia jest metodą leczniczą polegającą na śródskórnym podaniu leków. W obecnych czasach została zaadoptowana do celów medycyny estetycznej, gdyż jest to skuteczna droga aplikacji substancji poprawiających kondycję i wygląd skóry. W uzyskaniu korzystnych efektów kosmetycznych znaczenie ma również sam uraz który występuje przy iniekcji substancji i dodatkowo stymuluje odbudowę kolagenu. Stąd też efekty kosmetyczne w przypadku mezoterapii igłowej są lepsze.

Wskazaniami do mezoterapii są schorzenia skóry, takie jak łysienie, niektóre choroby zapalne skóry, terapia bliznowców, nadpotliwość. W medycynie estetycznej zabieg ten wykonuje się w celu korekcji zmarszczek i rewitalizacji skóry, szczególne w miejscach, gdzie redukcja zmarszczek za pomocą substancji wypełniających jest trudna lub wręcz niemożliwa ze względu na grubość skóry tj. w okolicach powiek.

Zabieg mezoterapii polega na wykonaniu serii płytkich wkłuć w wybranym obszarze interwencji i śródskórnym podaniu preparatu leczniczego. Substancje aplikowane śródskórnie dobiera się indywidualnie do potrzeb każdego pacjenta. Są to związki, których zadaniem jest poprawa odżywienia skóry poprzez stymulację mikrokrążenia (kofeina), produkcji kolagenu (witamina C, krzemionka) czy też biostymulację komórek skóry (wyciągi z łożyska, kwasy nukleinowe). Bardzo często wykonuje się iniekcję za pomocą tzw. koktajli, które stanowią mieszankę kilku substancji. W celu uzyskania zadowalających efektów kosmetycznych konieczny jest cykl 4 – 6 zabiegów w odstępach 2 – 4 tygodniowych, a następnie zaleca się terapię podtrzymującą, polegającą na powtórzeniu zabiegu co 3 – 6 miesięcy. Kolejna modyfikacją zabiegu mezoterapii jest możliwość wykonywania tego typu zabiegów za pomocą pistoletów umożliwiających seryjne wkłucia.

Zabieg mezoterapii igłowej jest zabiegiem obarczonym małą liczbą powikłań, do najczęściej występujących zalicza się drobne krwiaki.

9. ZABIEGI LASEROWE W MEDYCYNIE ESTETYCZNEJ

9.1 LASEROWE USUWANIE ZMIAN NACZYNIOWYCH

Klaudia Kakareko

Zmiany naczyniowe to uszkodzenia lub defekty w drobnych naczyniach krwionośnych. Mogą mieć charakter wrodzony bądź nabyty. Bardzo dobrym sposobem leczenia tychże defektów okazało się wykorzystanie lasera. Emitowana przez niego wiązka światła o określonej długości fal, pochłaniana jest przez hemoglobinę (barwnik zawarty w krwinkach czerwonych), co w konsekwencji prowadzi do termicznego niszczenia ścian naczynia krwionośnego i w dalszej kolejności samoistnego usuwania go z organizmu.

Za pomocą światła laserowego możemy usnąć takie zmiany naczyniowe jak:

– teleangiekazje – rozszerzone naczynka krwionośne na skórze twarzy, szyi i dekoltu
– pajączki na nogach
– rumień na twarzy
– naczyniaki płaskie, jamiste, starcze i gwiaździste
– ziarniaki naczyniowe

Przebieg zabiegu jest indywidualny dla każdego pacjenta. Zależy on od ilości, średnicy, koloru oraz głębokości zmiany naczyniowej. Ważna jest również wrażliwość pacjenta, miejsce występowania problemu oraz reakcja skóry. Zawsze wykonuje się próbę laserową w celu dobrania optymalnej energii, aby przy najmniejszym użyciu energii otrzymać najlepszy efekt. Zabieg przeprowadza się przy zastosowaniu miejscowego znieczulenia. Pacjent może odczuwać pieczenie w trakcie zabiegu. Czas trwania jest różny u każdego pacjenta. Bezpośrednio po zabiegu może, ale nie musi, wystąpić miejscowy rumień, czy obrzęk. Zaleca się stosowanie po zabiegu zimnych okładów, oraz kremów nawilżających i wody termalnej. Wszystkie objawy niepożądane ustępują w kilka dni po zabiegu.

Bezwzględnymi przeciwwskazaniami do wykonania zabiegu są:

– zakażenia wirusowe
– zakażenia bakteryjne
– ciąża
– zażywanie leków światło uczulających oraz obniżających krzepliwość krwi czy zwiększających
– bliznowce

Zabiegu nie wykonuje się na skórze opalonej, dlatego należy pamiętać aby 2 miesiące przed planowanym podjęciem takiej interwencji, unikać opalania się zarówno na słońcu czy w solarium.

9.2 LASERY I TECHNOLOGIA IPL

Edyta Katarzyna Głażewska

Laser – nazwa jest akoronimem od (ang) Light Amplification by Stimulated Emission of Radiation: wzmocnienie światła poprzez wymuszoną emisję promieniowania

Urządzenie, które emituje promieniowanie elektomagnetyczne z zakresu widzialnego, ultrafioletu lub podczerwieni, wykorzystując do tego zjawisko wymuszonej emisji, nazwane zostało laserem. Wysyłane przez nie promieniowanie elektormagnetyczne odznacza się określonymi, wpływającymi na możliwość zastosowania właściwościami: spójnością, monochromatycznością oraz równoległością. Podczas interakcji wiązki wytworzonej przez laser z tkankami organizmu, zachodzą procesy: odbicia, rozproszenia, transmisji, absorbcji (częściowej bądź całkowitej).

Wywołują one w tkankach następujące efekty:

Fotochemiczne – stymulacja wymiany elektrolitów w układzie komórka: otoczenie, zwiększenie szybkości podziałów mitotycznych, przebudowa strukturalna w obrębie błon biologicznych, wzrost efektywności działania enzymów, działanie antymutagenne.

Biostymulacyjne – pobudzenie mikrokrążenia krwi, układu odpornościowego oraz angiogenezy, podwyższenie stężenia hormonów, kinin, autokodów.

Po raz pierwszy lasery w dermatologii zastosowane zostały w 1962 roku.

Rodzaje laserów wykorzystywanych w dermatologii i kosmetologii

1. Lasery z ciałem stałym, wykorzystującym matrycę krystaliczną z domieszką jonów metali, które pochłaniają i ponownie emitują fotony:

– Nd: Yag z II harmoniczną (KTP) – wykorzystywany przede wszystkim do redukcji zmian naczyniowych uwidaczniających się na skórze (trądzik różowaty, teleangiektazje, wenektazje, znamiona naczyniowe płaskie). Ten typ laseru wytwarza promieniowanie o długości 532 nm absorbowane przede wszystkim przez zawartą w krwinkach czerwonych hemoglobinę. Na skutek tej reakcji erytrocyty ulegają zlepieniu tworząc zator, co powoduje zahamowanie przepływu w naczyniu

– rubinowy – dzięki wytwarzanym przez urządzenie falom długości 694 nm możliwe jest usuwanie tatuaży, przebarwień oraz przeprowadzanie zabiegów epilacji

– diodowy – ten rodzaj laserów dzieli się na dwa podtypy: dużej i małej mocy. Pierwsze z nich znalazły zastosowanie podczas niewielkich zabiegów dermatochirurgicznych (likwidacja brodawek zwykłych, łojotokowych, czy znamion skórnych), natomiast drugie stosowane są w terapii trądziku. – aleksandrytowy – długość fali 755 nm, stosowany do usuwania zbędnego owłosienia oraz zamykania naczyń krwionośnych
– erbowy – wykorzystywany podczas zabiegów fotodermabrazji, długość fali 2940 nm

2. Lasery gazowe:
– laser CO2 – stosowany do przeprowadzania zabiegów ablacji (likwidacji powierzchniowych warstw naskórka). Urządzenie to emituje promieniowanie z zakresu dalekiej podczerwieni (10, 600 nm)
– helowo-neonowy – emituje światło koloru czerwonego z zakresu widzialnego (632,8 nm). Swoje zastosowanie znalazł w dermatologii oraz fizjoterapii, jako urządzenie biostymulacyjne.
– argonowy – dzięki emitowanym przez niego falom o długości 488 – 514 nm (promieniowanie widzialne, kolor niebieski) redukowane są zmiany naczyniowe i barwnikowe.

Zstosowanie laserów w dermatologii i kosmetologii:
– likwidacja naczyniaków płaskich oraz gwiaździstych
– leczenie trądziku różowatego
– redukcja innych wyniosłości skórnych
– usuwanie plam starczych, ostudy
– leczenie zmian naczyniowych
– redukcja zbędnego owłosienia
– usuwanie tatuaży
– fotoodmładzanie
– usuwanie blizn
– redukcja rozstępów

IPL (Intense Pulse Light) – silny impuls światła

Dzięki obecności specjalnych, wymiennych filtrów, urządzenie zabiegowe wytwarza wiązkę światła o szerokim zakresie (promieniowanie widzialnego, a często również podczerwień). Długość promienii zawartych w wiązce zależna jest od cech indywidualnych (zmiany, którą pragniemy usunąć oraz fototypu i rodzju cery pacjenta). Zasada działania urządzenia IPL opiera się na zjawisku pochłaniania przez określone chromatofory skóry (melanina, hemoglobina), wygenerowanych w urządzeniu fal o różnej długości – specyficznych dla każdego rodzaju komórek barwnikowych. W wyniku tejże absorpcji, tkanki zawierające poszczególne chromatofory podlegają procesowi termolizy

selektywnej, czyli uszkodzeniu miejscowemu, bez destrukcyjnego wpływu na sąsiadujące obszary. Dzięki możliwości regulacji częstotliwości powstającego spektrum, możliwe jest prowadzenie różnego rodzaju zabiegów: od redukcji zmian barwnikowych przy krótkiej fali aż po likwidację defektów strukturalnych, przy długiej.

Zabiegi z użyciem IPL
– fotoodmładzanie
– redukcja przebarwień,
– usuwanie rumienia, tatuaży
– zmniejszenie widoczności rozstępów
– usuwanie zmian naczynkowych
– likwidacja trądziku, blizn potrądzikowych
– fotodepilacja

Depilacja laserowa z wykorzystaniem technologii IPL

DZIAŁANIE	LASER	IPL
Wykorzystywana wiązka o falach	jednakowej długości	różnej długości
Rodzaj redukowanego włosa (kolor, karnacja)	bardzo jasna cera, ciemne włosy	bardzo skuteczny przy różnych głębokościach wzrostu włosa, oraz wszystkich karnacjach
Odczucia podczas zabiegu	notowany znaczny dyskomfort i bolesność	bezbolesne
Typ cery oraz odczucia po zabiegu	Skutkami ubocznymi zabiegu są: zaczerwienienie, podrażnienie, czasem nawet poparzenie	polecany szczególnie dla skóry naczynkowej i wrażliwej
Czas przeprowadzania zabiegu	dłuższy – warunkowany koniecznością naświetlania każdego włosa osobno (pachy – ok. 40 min, bikini – 1 h)	krótki - naświetlane są kolejne fragmenty obszaru zabiegowego (pachy – 5 min, bikini – 15 min)
Koszt zabiegu	kilkakrotnie ↑od IPL	kilkakrotnie ↓od lasera
Ilość zabiegów	↓ od 4 do 7	↑ od 7 do 10

9.3 LASEROWE ORAZ ZACHOWAWCZE USUWANIE PRZEBARWIEŃ HIPERPIGMENTACJI

Klaudia Kakareko

Przebarwienia skóry (hiperpigmentacja) to plamki lub plamy o intensywnym brązowym kolorze, nabyte lub wrodzone. Zmiany barwnikowe są skutkiem zaburzenia syntezy melaniny, czyli naturalnego barwnika odpowiedzialnego za kolor ludzkiej skóry.

Do usuwania przebarwień stosuje się różne systemy laserowe.

Biorąc pod uwagę mechanizm ich działania, możemy wyróżnić trzy grupy:

– Lasery emitujące światło absorbowane przez melaninę – są najczęściej stosowane do usuwania przebarwień. Emitowane jest światło absorbowane przez melaninie i usuwają przebarwienia w mechanizmie fototermolizy selektywnej, w której chromoforem docelowym jest melanina zawarta w przebarwieniu
– Lasery absorpcyjne – odparowują powierzchniową warstwę skóry. Ogrzewają skórę w sposób nieselektywny, drogą pochłaniania promieniowania przez wodę. Lasery te mogą być używane tylko do usuwania przebarwień powierzchniowych, gdyż zastosowane głębiej stymulują powstawanie bliznowców
– Lasery frakcyjne nieabsorpcyjne – usuwają barwnik z naskórka i skóry właściwej przez tworzenie mikroskopijnych elementów obumarłych

Skuteczność leczenia przebarwień laserami zależy przede wszystkim od rodzaju usuwanych przebarwień. Możliwe jest usunięcie plam soczewicowatych, piegów, plam koloru kawy z mlekiem, ostudy, znamion Beckera, poikilodemie Civatte'a, znamion Ota i Ito.

Zabieg przeprowadza się na czystej i odtłuszczonej skórze, bez znieczulenia, bądź z użyciem okładów chłodzących, czy znieczulających. Impulsy laserowe są różnorodnie odczuwalne, zależy to od indywidualnej wrażliwości pacjenta, rozległości zabiegu oraz jego lokalizacji. Należy pamiętać, że gojenie się pozabiegowe zależy od lokalizacji. Najszybciej i najłatwiej goją się przebarwienia zlokalizowane na twarzy, gorzej na szyj, dekolcie czy kończynach.

Po zabiegu należy nawilżać kilka razy dziennie skórę, zastosować fotoprotekcję oraz unikać nadmiernego przemoczenia miejsca poddawanego zabiegowi. Wśród powikłań wystąpić mogą: odczuwanie bólu, zaczerwienienie, obrzęk, zasinienia czy pęcherzyki, które przemieniają się w strupki.

Przeciwwskazania do zabiegu są typowe, jak przy każdych innych zabiegach laserowych. Wśród bezwzględnych wymienić należy ciążę, natomiast pośród względnych przeciwwskazań: cukrzycę, nadciśnienie oraz padaczkę.

9.4 FALE WYSOKIEJ CZĘSTOTLIWOŚCI W MEDYCYNIE ESTETYCZNEJ

Klaudia Kakareko

W medycynie estetycznej bardzo chętnie wykorzystuje się nowe rozwiązania. Jednym z nich jest zastosowanie fal wysokiej częstotliwości radiowej (RF- radio frequency). Głównym działaniem biologicznym tych fal jest przegrzewanie włókien kolagenowych, które pod wpływem działania ciepła ulegają skurczeniu i skręceniu, wywołując podciągniecie wiotczejącej skóry. Proces przegrzewania przyczynia się też do przyspieszenia syntezowanych przez fibroblasty białek, niezbędnych do produkcji kolagenu i elastyny. Dzięki temu zjawisku skóra staje się bardziej napięta i wygładzona.

Zastosowanie fal wysokiej częstotliwości przynosi pozytywne efekty w:

– lifting twarzy, szyi i dekoltu
– poprawę owalu twarzy i napięcia skóry
– obkurczenie zwisającego podbródka
– uniesienie opadających powiek górnych
– usunięcie cieni i worków pod oczami
– wygładzenie zmarszczek i kurzych łapek
– napięcie tzw. „chomiczków"
– zniwelowanie bruzdy nosowo-wargowej
– zlikwidowanie tzw. „bruzd palacza"
– poprawę kolorytu cery
– lepsze odżywienie tkanek
– odprężenie mięśni twarzy
– łagodniejsze rysy twarzy
– spłycenie blizn, np. potrądzikowych i rozstępów
– ujędrnienie ciała i pozbycie się zwiotczeń
– zwiększenie napięcia mało jędrnego brzucha
– poprawienie elastyczności skóry ramion
– opracowanie wewnętrznej strony ud

Fale wysokiej częstotliwości w medycynie estetycznej zaczęto wykorzystywać ze względu na ich nieinwazyjność. Nie ma konieczności wykonywania żadnych nacięć. Nie tworzą się siniaki i bez problemu można go łączyć z innymi zabiegami odmładzającymi. Zabieg przeprowadza się bez żadnego znieczulenia. Odczuwa się tylko rozchodzące ciepło. Po zabiegu natychmiast wraca się do normalnego życia. Efekty utrzymują się przez kilka miesięcy do roku.

Przeciwwskazaniami do zabiegu są:
– ostre stany chorobowe
– wysoka gorączka
– nadciśnienie tętnicze
– choroby serca
– niewydolność krążeniowa
– rozrusznik serca
– choroby wirusowe, bakteryjne i grzybicze
– choroby zakaźne
– nowotwory
– leukemia
– ciąża

9.5 RESURFACING LASEROWY SKÓRY

Klaudia Kakareko

Resurfacing twarzy to zabieg wykonywany laserem frakcyjnym CO2, emitującym podczas jednego impulsu liczne mikrowiązki światła laserowego, wypalające w naskórku oraz skórze właściwej mikrokolumienki. Impulsy laserowe tworzą na skórze mikrouszkodzenia w kształcie siateczki. Jest to planowane uszkodzenie skóry, które pobudza zdrowy obszar do wzmożonej regeneracji. Stymulacji ulegają procesy naprawcze, co w rezultacie daje intensywną regenerację i odmłodzenie skóry.

Zabieg przeprowadzany jest w znieczuleniu miejscowym, osiąganym dzięki zastosowaniu odpowiednich kremów. Zabieg zalecany jest dla osób, u których na skórze pojawiły się oznaki starzenia: zmarszczki, bruzdy, przebarwienia, zwiotczenia, utrata elastyczności i jędrności. Ponadto wskazaniem do zabiegu mogą być również rozszerzone pory oraz blizny potrądzikowe. Interwencja może być wykonywana na każdym obszarze skóry, ale najczęściej jest to twarz, szyja, dekolt oraz grzbiety rąk.

Gojenie się skóry trwa około tygodnia. Oceny skuteczności zabiegu dokonuje się po upływie około 8 tygodni i najczęściej dokonuje się zabieg uzupełniający. W przypadku głębokich zmarszczek, bruzd i blizn wymagane jest przeprowadzenie nawet do 6 powtórzeń w odstępach co 6 a nawet 12 tygodni.

Efekty po zabiegu utrzymują się nawet do kilku lat. Widać wyraźną poprawę wyglądu owalu twarzy. Bezpośrednio po zabiegu skóra jest obrzmiała, zaczerwieniona, mocno rozgrzana, często widać delikatne sączenie płynu tkankowego i krwi. Po 2 – 3 dniach obrzęk i rumień ustępują i pojawia się powierzchowny cienki, ale rozległy strup na powierzchni skóry, który przez kolejne 4 – 5 dni ulega stopniowemu złuszczeniu.

Przed zabiegiem przeciwwskazane jest wykonywanie zabiegów złuszczających oraz stosowanie kremów z retinoidami oraz kwasami. Po zabiegu należy smarować skórę przez około 2 tygodnie łagodzącymi kremami, kilka razy dziennie, aż do całkowitego złuszczenia. Nie należy nadużywać wody w miejscach, gdzie wykonywano zabieg i koniecznie stosować preparaty ochronne w wysokim współczynnikiem SPF.

Przeciwwskazaniami do zabiegu są:

– ciąża i karmienie piersią
– terapia doustna retinoidami
– zioła: dziurawiec, nagietek, skrzyp
– leki światłouczulające: antybiotyki, leki antydepresyjne
– aktywna infekcja bakteryjna lub wirusowa na skórze
– nowotwory skóry
– fotodermatozy
– przewlekłe zapalne dermatozy (łuszczyca, atopowe zapalenie skóry, liszaj płaski)
– cukrzyca
– tendencja do tworzenia się bliznowców

10. STOMATOLOGIA ESTETYCZNA

10.1 WYBIELANIE ZĘBÓW (BLEACHING)

Jerzy Przylipiak

Bleaching służy wybielaniu przyciemnionych zębów, ze wskazań estetycznych.

Ząb może być zabarwiony zewnętrznie (płytka bakteryjna, kamień nazębny), a także wewnętrznie (jako skutek używania leków – np. minocykliny lub doksycykliny, jako skutek obumarcia zęba).

Przebarwienia zewnętrzne usuwa się najczęściej za pomocą piaskowania. Przed wybielaniem należy koniecznie sprawdzić, czy wszystkie zęby są zdrowe i czy istniejące ubytki zostały szczelnie wypełnione. Wybielanie zębów zdrowych w gabinecie dentystycznym przeprowadzane jest za pomocą środków chemicznych np. nadtlenek karbamidu (stężenie 35%) lub perhydrol (nadtlenek wodoru 25%). Jednocześnie i dodatkowo stosuje się lampy lub lasery mające zwiększyć działanie chemikaliów. Czasami można przygotować powierzchnie zębów do wybielenia stosując kwas fosforowy 37%.

Wybielanie przeprowadzone w gabinecie dentystycznym jest dużo bardziej efektywne niż te w warunkach domowych. Dzieje się tak gdyż, z uwagi na bezpieczeństwo pacjentów, w warunkach gabinetu można stosować środki silniej działające, niż te, oferowane do warunków użycia domowego. Istnieje możliwość rozjaśnienia zębów o 2 – 10 tonów (przeciętnie 5 – 6). Wspomaganie chemikaliami, światłem lub termicznie sprawia, że działanie preparatów wybielających ulega wzmocnieniu. Podczas zabiegu stosuje się specjalne środki ochronne mające zabezpieczyć zarówno pacjenta, jak i lekarza przed działaniem ubocznym. Zabieg wybielania zębów może prowadzić do przemijającego zwiększenia wrażliwości zębów na słodycze, potrawy kwaśne i gorące. Efekt wybielania utrzymuje się nawet do kilku lat.

10.2 LICÓWKI NA ZĘBY

Jerzy Przylipiak

Licówki są sztuczną fasadą zęba, naklejaną na ich przednią ścianę. Jest to metoda dentystyczna z zakresu stomatologii estetycznej, której celem jest poprawa wyglądu estetycznego uzębienia. Ładnie prezentujące się zęby, stwarzające zdrowe wrażenie, są wyjątkowo ważnym elementem urody. Liczni aktorzy (np. Tom Cruise) i politycy, czyli ludzie których atrakcyjny wygląd jest wymogiem pełnionego

zawodu, dokonali zmiany wyglądu uzębienia, poprzez założenie licówek. Efekt zastosowania licówek tak dalece wpływa na percepcję twarzy, że można porównać go do efektu uzyskiwanego przez face-lifting.

Zaletami stosowania licówek są:
– szybkie wykonanie
– duża trwałość
– odporność na zmiany barwy
– neutralność względem aparatu żucia

Każdą licówkę wykonuje się indywidualnie tzn. każda jest ukształtowana, dopasowana i wytwarzana osobno do pojedynczego zęba. Licówki można wykonać jako pokrycie tylko jednego szpecącego zęba, lub jako pełny garnitur 4 – 8 przednich zębów w każdym łuku zębowym. Defekt, który zamierzamy ukryć pod licówką, może polegać na nieprawidłowej barwie lub brzydkim kształcie zęba/zębów.

Licówki wykonywane są z porcelany oraz z materiałów kompozytowych.

Różnica pomiędzy tymi dwoma materiałami polega na tym, że porcelana jest bardzo twarda i krucha, za to nie ulega przebarwianiu i zachowuje stale swój (jasny) kolor. Licówka z kompozytów jest bardziej odporna na pęknięcia, ale stosunkowo łatwo ulega przebarwieniom czyli ciemnieje.

Licówki cieszą się popularnością, ponieważ są najprostszym i najszybszym sposobem poprawy estetyki zębów.

10.3 IMPLANTY DENTYSTYCZNE

Jerzy Przylipiak

Brak pojedynczych lub więcej zębów to ważny problem natury estetycznej. Jest to także defekt funkcjonalny, odbijający się na działaniu całego organizmu. Ubytki takie upośledzają procesy gryzienia i żucia pokarmów, co w dalszej konsekwencji odzwierciedla się negatywnie w sposobie żywienia i trawienia pokarmów. Najbardziej postępową metodę uzupełniania ubytków uzębienia stanowią obecnie implanty.

Implanty dentystyczne są to sztuczne korzenie zębów, które wrastają w kości szczęki lub żuchwy. Dzięki temu stanowią bardzo stabilne podpory, na których można odtworzyć koronę zębową, bez konieczności zakładania sztucznej korony na sąsiedni ząb i wykonywania tzw. przywieszki. Tak jest w przypadku utraty pojedynczego zęba, gdy chcemy wypełnić pojedynczą lukę. Jeżeli występuje pełna lub częściowa utrata zębów w łuku zębowym, wówczas na kilku implantach można umocować kompletne uzupełnienie protetyczne. Implanty wykonane są z tytanu lub z cyrkonu tzn. z materiałów które wyjątkowo rzadko wywołują reakcje alergiczne. Z tej przyczyny są one dobrze tolerowane przez organizm.

Istnieją rożne techniki wykonywania implantów. Wyróżnić można tzw. implanty dwufazowe i implanty jednofazowe. Różnią się postępowaniem terapeutycznym. Przy implancie dwufazowym najpierw wszczepia się implant jako sztuczny korzeń zęba. Potem czeka się nawet do kilku miesięcy na całkowite wgojenie się implantu do struktury kostnej, ażeby założyć oprotezowanie. Przy implantach jednofazowych wszczepia się implant i od razu obciąża się go protezowaniem tymczasowym lub ostatecznym. Obydwa rozwiązania mają swoje wady i zalety. Zasadnicze wady implantów to: (1) wysoka cena, (2) długi czas gojenia się potrzebny do integrowania się implantatu (3) czasami zabieg kończy się niepowodzeniem.

10.4 ZNACZENIE ORTODONCJI W MEDYCYNIE ESTETYCZNEJ

Jerzy Przylipiak

Ortodoncja jest działem stomatologii, zajmującym się poprawą geometrii i działania (funkcji) uzębienia. Oznacza to, że ortodoncja leczy wady zgryzu i nieprawidłowe ustawienie zębów. Dość wielu ludzi ma krzywe, nierówne, niesymetryczne, przechylone zęby. Czasami łuki zębowe stykają się ze sobą tylko na fragmencie ich długości. Defekty te stanowią upośledzenie zarówno estetyczne, jak i funkcjonale. Wada zgryzu prawie zawsze pogarsza estetykę uśmiechu i wyrazu twarzy. Ortodoncja, inaczej nazwana ortopedią szczękową, pozwala usunąć te dolegliwości.

Ortodoncja posługuje się dwoma typami aparatów: aparaty stałe i aparaty ruchome (wyjmowane). Obecnie dominują aparaty stałe.

Nowoczesna ortodoncja pozwala na leczenie pacjentów w każdym wieku, choć wiadomo, że u dzieci proces ten jest szybszy i łatwiejszy.

Aparaty stale zbudowane są z zamków (klamerki przyklejane na zęby), łuku oraz ligatur. Klamerki mogą być przezroczyste, wówczas cechują się mniejszą widocznością. Dla osób które pragną ukryć aparat, można wykonać aparat tzw. lingwalny – klamerki przyklejone od wewnątrz – po stronie językowej zęba.

Aparaty retencyjne mają za zadanie utrzymać wynik leczenia po jego zakończeniu, tzn. zapobiegać tendencji zębów do powracania do pozycji przed leczeniem.

Istnieją również nowoczesne aparaty w postaci niezauważalnych nakładek na zęby ClearAligner.

Czasami wada zgryzu jest tak skomplikowana, że leczenie wymaga usunięcia pojedynczych zębów w celu uporządkowania pozostałych.

Niekiedy zaburzenia zgryzu są tak ciężkiego stopnia, że potrzebna jest interwencja chirurgiczna do uzyskania poprawy. Zdarza się, iż dopiero po przeprowadzeniu operacji na kościach szczęki lub żuchwy, po całkowitym wygojeniu

można podjąć dalsze leczenie ortodontyczne. Mówimy wówczas o współpracy chirurgiczno-ortodontycznej.

Równe i proste zęby które są ułożone w symetrycznym łuku wyglądają ładnie i stanowią ozdobę każdej twarzy. Właśnie dlatego ortodoncja jest ważnym działem medycyny estetycznej.

11. KOSMETOLOGIA W MEDYCYNIE ESTETYCZNEJ

11.1 CAMOUFLAGE – MAKIJAŻ KAMUFLUJĄCY

Edyta Katarzyna Głażewska

Makijaż kamuflujący jest metodą pozwalającą ukryć niedoskonałości oraz defekty skóry. Pierwszy raz technika ta wykorzystana została w latach 60. XX wieku w USA. W dzisiejszych czasach ten specyficzny rodzaj makijażu stosuje się w celu poprawy samopoczucia pacjenta, podczas wielostopniowych zabiegów, których efekt widoczny jest dopiero po ich zakończeniu, np. dermabrazji.

Wskazaniami leczniczymi do wykonania makijażu kamuflującego są: choroby dermatologiczne (rumień, bielactwo, łojotokowe zapalenie skóry, wyprysk), zmiany na skórze powstałe w wyniku operacji oraz zabiegów kosmetycznych, zmiany wrodzone. Technikę tę wykorzystuje się także, ażeby zredukować widoczność tatuaży, poszerzonych naczynek, przebarwień (zażółceń, zasinień), oraz w celu rozświetlenia skóry.

Preparat kamuflujący powinny charakteryzować następujące cechy: odpowiednie dopasowanie do naturalnego kolorytu, wysokie właściwości kryjące, łatwa aplikacja, trwałość, obojętność dla skóry, kompatybilność z różnymi rodzajami cery.

Etapy wykonania camouflage:

– wywiad, przygotowanie pacjenta
– analiza cery
– oczyszczenie fragmentu skóry poddawanego zabiegowi, osuszanie
– aplikacja bazy (ewentualnie środka nawilżającego)
– wybór odpowiednich kosmetyków (cechami decydującymi są rodzaj pokrywanej powierzchni, a także rodzaj zmiany)
– dobór podkładu
– aplikacja
– utrwalanie

Wyróżniamy również makijaż permanentny, który wykonywany jest na zasadzie tatuażu – poprzez iniekcję barwnika w głąb naskórka. Stosuje się go w celu zredukowania asymetrii, poprawy kształtu i wielkości ust, brwi czy oczu, neutralizacji zmian kolorytu czerwieni wargowej, pigmentacji blizn i obszarów po utracie owłosienia. Makijaż trwały wykonuje się w znieczuleniu miejscowym, po wcześniejszym doborze pigmentów i wyrysowaniu szczegółowego szkicu obszaru poddawanego korekcie. Delikatność i dokładność przeprowadzanego zabiegu odzwierciedla czas mu poświęcony, który trwać może nawet powyżej 3 godzin. Skórę po zabiegu pielęgnujemy poprzez ostrożne przecieranie wacikiem nasączonym mleczkiem, nawilżanie oraz natłuszczanie. Po 6 tygodniach, każdy pacjent zobowiązany jest stawić się na dopigmentowanie, którego celem jest potęgowanie jakości, koloru i efektu .

11.2 NAPRAWA PŁYTKI PAZNOKCIOWEJ

Edyta Katarzyna Głażewska

Piękne dłonie stanowią wizytówkę każdej zadbanej kobiety. Jednakże niekiedy, pod wpływem codziennych czynności, gry na instrumentach czy obgryzania, dochodzi do pęknięcia, ukruszenia bądź złamania paznokcia. W takich przypadkach z pomocą przychodzą zabiegi kosmetyczne. Do najbardziej popularnych metod odbudowy płytki paznokciowej zaliczamy: akryl, żel UV, fiberglass.

Akryl występuje w postaci proszku, który łącząc się ze specjalnym płynem, tworzy podatną na formowanie masę. Właśnie tę masę, szybko ulegającą twardnieniu, umieszcza się na naturalnej płytce (wzmocnienie), tipsie lub szablonie (przedłużenie). Paznokcie tak uzyskane cechuje wytrzymałość, a efekt utrzymuje się około 3 tygodni.

Kolejną techniką naprawy paznokcia jest żel UV. Występuje on w konsystencjach od rzadkiej, do bardzo gęstej. Podczas zabiegu z wykorzystaniem żelu, na płytkę (szablon, tips) aplikowane są 2 – 3 warstwy tego związku. Pomiędzy kolejnymi nałożeniami żel utwardza się przy pomocy lampy UV.

Metodą o najwyższym stopniu naturalności, jednakże wciąż mało popularną, jest fiberglass. Zasada jej wykonania polega na ulokowaniu na płytce paznokciowej materiału zbudowanego z włókien szklanych, ewentualnie jedwabnych, a następnie pokryciu go, w kolejności preparatem chemoutwardzalnym (klej, żywica) i aktywatorem chemicznym. Zabieg ten powtarzamy, aż do momentu otrzymania pożądanej grubości płytki, która w końcowym efekcie jest nie do odróżnienia od naturalnej.

Poprzez wykorzystanie każdej z wyżej wymienionych metod dochodzi do odżywienia, pobudzenia wzrostu oraz zwiększenia twardości płytki paznokciowej, powodującej wcześniej wiele problemów. Należy pamiętać jednak, iż grzybica, infekcje, brodawki okołopaznokciowe oraz zanokcica są przeciwwskazaniami do wykonania zabiegów regeneracji płytki.

Częstym problemem dotyczącym paznokci jest ich wrastanie pod boczny fałd skóry. Zjawisko to powodowane jest najczęściej noszeniem niedopasowanego obuwia, otyłością, urazami oraz chorobami płytki. Wrastający paznokieć objawia się bólem, zapaleniem w obrębie palucha, a nierzadko także powstaniem owrzodzenia.

Ażeby redukować możliwość powstania takiego zaburzenia, oraz przeciwdziałać poszerzaniu już obecnego stosuje się w kosmetologii:

– klamry (naklejane metalowe, drutowe, BS, BS-Quick) – w celu spłaszczenia płytki
– tamponadę – ulokowanie miękkiego opatrunku w wałach paznokciowych, w celu jego poszerzenia
– rurki Sulci- Protektor – rureczki aplikowane jak w przypadku tamponady.

12. PSYCHOLOGICZNE ASPEKTY W MEDYCYNIE ESTETYCZNEJ

12.1 DYSMORFOFOBIA

Andrzej Przylipiak

Dysmorfofobia jest zaburzeniem zdrowia psychicznego, należącym do kręgu fobii czyli lęków. Stopień nasilenia waha się od stanów lekkich, do ciężkich. Pacjent ma zaburzone odczuwanie estetyki ciała. Cechują go również zawyżone potrzeby i oczekiwania w stosunku do swej urody.

Rzekomy defekt urody jest urojeniem, dlatego przeprowadzenie zabiegu estetycznego lub operacyjnego nie przynosi trwałej satysfakcji pacjenta. Interwencja chirurgiczna może jedynie powodować chwilową poprawę nastroju, który po pewnym czasie ponownie ulega pogorszeniu. Pacjent odczuwa dyskomfort psychiczny, wynikający z przekonania o nieestetycznym wyglądzie lub istniejącym defekcie. Kompleksy te stymulują lęk przed uczestnictwem w życiu społecznym, towarzyskim i zawodowym. Osoby cierpiące na dysmorfofobię zazwyczaj nie zawierają związków małżeńskich. Zaburzeniu może towarzyszyć anoreksja lub bulimia. Nacisk niepokoju wewnętrznego indukuje również myśli samobójcze (78% pacjentów) i nierzadko próby odebrania sobie życia (24% pacjentów), niekiedy skuteczne.

W obecnych czasach usługi oferowane przez chirurgów plastyków oraz specjalistów medycyny estetycznej są powszechnie dostępne i dlatego pacjenci z dysmorfofobią do nich kierują swoje pierwsze kroki. Lekarze ci posiadają wiedzę o możliwości napotkania pacjentów cierpiących na dysmorfofobię. Mimo wszystko nie jest łatwo, przy pierwszych kontaktach stwierdzić to zaburzenie. Pacjent cierpiący na tę jednostkę chorobową jest całkowicie w pełni władz umysłowych, znajduje się zazwyczaj w środku aktywności życiowej i sprawia dobre wrażenie. Dopiero gdy osoba ta, poddawana interwencji chirurgicznej, mimo wyraźnych efektów terapii lub pomimo braku uzasadnionych potrzeb estetycznych domaga się poprawek, bądź też kolejnej terapii, u lekarzy rodzą się pierwsze przypuszczenia o kontakcie z pacjentem cierpiącym na dysmorfofobię. Osoba taka stanowić może zagrożenie dla lekarza i jego reputacji, gdyż często z powodu odmowy operacji, bądź jej powtórzenia potrafi być natarczywa lub nawet roszczeniowa. Jedynym właściwym leczeniem dla pacjenta z dysmorfofobią jest specjalistyczne leczenie psychiatryczne. Należy pamiętać, iż dolegliwość ta jest zaburzeniem o charakterze lękowym. Doświadczony lekarz estetyczny lub chirurg plastyk powinien, dla własnego dobra, umieć wcześnie rozpoznać to zaburzenie i już na

wstępnym etapie odmawiać leczenia chirurgicznego. Często udaje się zdiagnozować dysmorfofobię, gdy pacjentka/pacjent o wyjątkowej urodzie utrzymuje, że potrzebuje interwencji estetyczno-chirurgicznej. Duża presja ekonomiczna której podlegają lekarze sprawia, iż stają się oni mniej krytyczni i mogą przeoczyć dysmorfofobię w rozmowie kwalifikacyjnej.

Niektóre, dobrze zorganizowane kliniki chirurgii estetycznej zatrudniają lekarzy psychiatrów, którzy uczestniczą w procesie kwalifikacji pacjentów do zabiegu. Operujący w mniejszych klinikach mogą, w razie wątpliwości, ponowić rozmowę kwalifikacyjną i zaprosić do uczestnictwa w niej specjalistę psychiatrę. Z przyczyn formalnych pacjent powinien być powiadomiony o specjalności towarzyszącego lekarza. Lekarze psychiatrzy na wczesnym etapie ustalają właściwą diagnozę i mogą zaoszczędzić klinice niepotrzebnych kłopotów. Pacjenta z dysmorfofobią bardzo trudno jest namówić do leczenia psychiatrycznego, gdyż osoba taka pozbawiona jest krytycyzmu i nie rozumie jego celowości. Czasami traktuje propozycję takiego rodzaju leczenia jako obelgę.

Literatura

1. Adamski Z. Kaszuba A. Dermatologia dla kosmetologów. Elsevier, Urban &Partner, Wrocław 2010
2. Alkhawam L, Alam M. Dermabrasion and microdermabrasion. Facial Plast Surg. 2009; 25 (5): 301-10.
3. Andrade F S, Clark RM, Ferreira ML.Effects of low-level laser therapy on wound healing.Rev Col Bras Cir. 2014; 41 (2): 129-33.
4. Azizkhan RG. Complex vascular anomalies. Pediatr Surg Int. 2013; 29 (10): 1023-38.
5. Bangash HK, Ibrahimi OA, Green LJ, Alam M, Eisen DB, Armstrong AW. Who do you prefer? A study of public preferences for health care provider type in performing cutaneous surgery and cosmetic procedures in the United States. Dermatol Surg. 2014; 40 (6): 671-8.
6. Bergstrom KG. Tattoo removal: new laser options.J Drugs Dermatol. 2013; 12 (4): 492-3.
7. Braun-Falco O. Plewing G. Wolff HH. Dermatologia. Wydawnictwo Czelej, Lublin 2002
8. Braz AV, Louvain D, Mukamal LV. Combined treatment with botulinum toxin and hyaluronic acid to correct unsightly lateral-chin depression. An Bras Dermatol. 2013; 88 (1): 138-40.
9. Carruthers A. Carruthers J. Metody wypełniania tkanek miękkich stosowane w kosmetologii. Seria Dermatologia Kosmetyczna Elsevier, Urban &Partner, Wrocław 2011
10. Carruthers J, Fournier N, Kerscher M, Ruiz-Avila J, Trindade de Almeida AR, Kaeuper G. The convergence of medicine and neurotoxins: a focus on botulinum toxin type A and its application in aesthetic medicine--a global, evidence-based botulinum toxin consensus education initiative: part II: incorporating botulinum toxin into aesthetic clinical practice. Dermatol Surg. 2013; 39 (3 Pt 2): 510-25.
11. Cavallini M, Cirillo P, Fundarò SP, Quartucci S, Sciuto C, Sito G, Tonini D, Trocchi G, Signorini M. Safety of botulinum toxin A in aesthetic treatments: a systematic review of clinical studies. Dermatol Surg. 2014; 40 (5): 525-36.
12. Choi YH, Kim D, Hwang E, Kim BJ. Skin texture aging trend analysis using dermoscopy images.Skin Res Technol. 2014 May 27. doi: 10.1111/srt.12143. [Epub ahead of print]
13. Davis EC, Callender VD. Aesthetic dermatology for aging ethnic skin. Dermatol Surg. 2011; 37 (7): 901-17.
14. El Zawahry B, Zaki N, Hafez V, Hay RA, Fahim A. Efficacy and safety of fractional carbon dioxide laser for treatment of unwanted facial freckles in phototypes II-IV: a pilot study. Lasers Med Sci. 2014 Jun 12. [Epub ahead of print]
15. Fernandes M, Pinheiro NM, Crema VO, Mendonça AC. Effects of microder-

mabrasion on skin rejuvenation. J Cosmet Laser Ther. 2014; 16 (1): 26-31.
16. Fitzpatrick RE. Goldman MP. red Kaszuba A. Laserowa chirurgia kosmetyczna. Urban &Partner, Wrocław 2004
17. Freshwater MF. Botulinum toxin for scars: can it work, does it work, is it worth it? J Plast Reconstr Aesthet Surg. 2013; 66 (3): 92-3.
18. Gho C, Neumann M. Restoration of the eyebrows by hair transplantation. Facial Plast Surg. 2014; 30 (2): 214-8.
19. Griffin M, Kalaskar DM, Butler PE, Seifalian AM. The Use of Adipose Stem Cells in Cranial Facial Surgery.Stem Cell Rev. 2014 Jun 10. [Epub ahead of print]
20. Gupta A. Microrefined Microfollicular Hair Transplant: A New Modification in Hair Transplant. Ann Plast Surg. 2013 Dec 25. [Epub ahead of print]
21. Hachach-Haram N, Kirkpatrick WN. Midface-lifting: evolution, indications, and technique. Facial Plast Surg. 2013; 29 (4): 289-94.
22. Hanke CW. Sattler G. Dover JS. Liposukcja. Seria Dermatologia Kosmetyczna. Elsevier, Urban &Partner, Wrocław 2008
23. Herskovitz I, Tosti A. Female pattern hair loss. Int J Endocrinol Metab. 2013; 21; 11(4)
24. Jablonka EM, Sherris DA, Gassner HG. Botulinum toxin to minimize facial scarring. Facial Plast Surg. 2012; 28 (5): 525-35.
25. Jacono AA, Talei B. Vertical neck lifting. Facial Plast Surg Clin North Am. 2014; 22 (2): 285-316.
26. Kaufman Y, Buchanan EP, Wolfswinkel EM, Weathers WM, Stal S. Cleft nasal deformity and rhinoplasty. Semin Plast Surg. 2012; 26 (4): 184-90.
27. Kim EK, Hovsepian RV, Mathew P, Paul MD. Dermabrasion. Clin Plast Surg. 2011; 38 (3): 391-5.
28. Kirkland EB, Hantash BM. Microdermabrasion: molecular mechanisms unraveled, part 1. J Drugs Dermatol. 2012; 11 (9): 2-9.
29. Kook MS, Jung S, Park HJ, Oh HK, Ryu SY, Cho JH, Lee JS, Yoon SJ, Kim MS, Shin HK. A comparison study of different facial soft tissue analysis methods. J Craniomaxillofac Surg. 2014; 42 (5): 648-56.
30. Kreutzer C, von Gregory HF, Fischer H Skin-fat-graft: a simple tool for reconstruction of small deep defects of the nose. Facial Plast Surg. 2014; 30 (3): 247-59.
31. Kurkjian TJ, Ahmad J, Rohrich RJ. Soft-tissue fillers in rhinoplasty. Plast Reconstr Surg. 2014; 133 (2): 121-6.
32. Linder J Daily care for acne, hyperpigmentation, aging, and sensitive skin. Plast Surg Nurs. 2013; 33 (4): 172-6.
33. Minkis K, Alam M. Ultrasound skin tightening. Dermatol Clin. 2014 Jan; 32 (1): 71-7.
34. Nirmal B, Somiah S, Sacchidanand SA.A study of donor area in follicular unit hair transplantation.J Cutan Aesthet Surg. 2013; 6 (4): 210-3.

35. Nita AC, Orzan OA, Filipescu M, Jianu D. Fat graft, laser CO_2 and platelet-rich-plasma synergy in scars treatment. J Med Life. 2013; 15; 6 (4): 430-3.
36. Park TH, Seo SW, Whang KW.Facial rejuvenation with fine-barbed threads: the simple Miz lift. Aesthetic Plast Surg. 2014; 38 (1): 69-74.
37. Piérard-Franchimont C, Piérard GE.Alterations in hair follicle dynamics in women. Biomed Res Int. 2013: 957432.
38. Ramirez-Castaneda J, Jankovic J, Comella C, Dashtipour K, Fernandez HH, Mari Z.Diffusion, spread, and migration of botulinum toxin.Mov Disord. 2013;28(13):1775-83.
39. Ramos-e-Silva M, Celem LR, Ramos-e-Silva S, Fucci-da-Costa AP.Anti-aging cosmetics: facts and controversies. Clin Dermatol. 2013;31(6):750-8.
40. Rubin MG. Pilingi chemiczne. Elsevier, Urban &Partner, Wrocław 2008
41. Sadick NS, Manhas-Bhutani S, Krueger NA novel approach to structural facial volume replacement. Aesthetic Plast Surg. 2013; 37 (2): 266-76.
42. Sklar M, Golant J, Solomon P.Rhinoplasty with intravenous and local anesthesia. Clin Plast Surg. 2013; 40 (4): 627-9.
43. Steiner F, FitzJohn T, Tan ST. Surgical treatment for venous malformation. J Plast Reconstr Aesthet Surg. 2013; 66 (12): 1741-9.
44. Svider PF, Carron MA, Zuliani GF, Eloy JA, Setzen M, Folbe AJ. Lasers and Losers in the Eyes of the Law: Liability for Head and Neck Procedures.JAMA Facial Plast Surg. 2014 Apr 17. doi: 10.1001/jamafacial.2014.21.
45. Taguchi R, Yamashita M, Kawakami S.Facial Asymmetry With Enlarged Frontal Sinus and Hyperplasia of the Cranial, Nasal, and Mandible Bones. J Craniofac Surg. 2014 Jun 24. [Epub ahead of print]
46. Thomas MK, Dsilva JA, Borole AJ, Naik SM, Sarkar SG. Anatomic and mechanical considerations in restoring volume of the face with use of hyaluronic acid fillers with a novel layered technique. Indian J Plast Surg. 2014; 47 (1): 43-9.
47. Thornton MJ. Estrogens and aging skin. Dermatoendocrinol. 2013; 5 (2): 264-70.
48. Wang KL, Chun RH, Kerschner JE, Sulman CG.Sympathetic neuropathy and dysphagia following doxycycline sclerotherapy.Int J Pediatr Otorhinolaryngol. 2013; 77 (9): 1613-6.
49. Williamsson C, Danielsson P, Smith L. Catheter-directed foam sclerotherapy for chronic venous leg ulcers. Phlebology. 2013 Sep 26. [Epub ahead of print]
50. Yamauchi PS. Soft tissue filler and botulinum toxin treatment techniques. G Ital Dermatol Venereol. 2012; 147 (1): 29-44.
51. Zhou Y, Banga AK. Enhanced delivery of cosmeceuticals by microdermabrasion. J Cosmet Dermatol. 2011; 10 (3): 179-84.

Skorowidz

A
abdominoplastyka 101, 102
akryl 144
Amar 79
Anti aging 83
APTOS 47, 48
autologiczny przeszczep tłuszczu 79, 105

B
balon żołądka 106
bleaching 139
blefaroplastyka 55
blizna 37, 55, 87, 96, 98, 113, 116, 118
bliznowiec 116,117
blizny linijne 114
---- przerostowe 99, 118
---- zanikowe 114
body lifting 99, 11, 101
ból migrenowy 41
botoks 40, 41, 42, 43, 44
botulina 41
botulinizm 39
brachioplatyka 100
bruzdy nosowo-wargowe 29

C
camouflage 143
chirurgia bariatryczna 106
---- estetyczna piersi 85
---- estetyczna skóry 113
---- intymna 105
choroby żył 109, 110
clitoplastyka 105

D
depilacja laserowa 74,134
dermabrazja 120, 124, 127, 128, 129
dieta 21
dysmorfofobia 145

E
ekspander tkankowy 91
elektrokoagulacja 124

F
face lifting 62, 63, 64
---- lifting skórny 63
fale wysokiej częstotliwości 136
FAMI 79
fazy wzrostu włosa 65
fiberglass 144
Finasterid 70
flebologia estetyczna 108

G
gastroplastyka żołądka 106
ginekomastia 97, 98
---- prawdziwa 97, 98
---- rzekoma 98
graft 71, 79
grupa folikularna 71
G-shot 105

H
hipertrofia brodawki 96
hipertrofia piersi 95
hirsutyzm 72
hydroksyapatyt wapnia 25, 33, 34, 35
hydrolift 50
hymenoplastyka 105
hymenotomia 105
hiperpigmentacje 135
hypertrichoza 72
---- ograniczona 72

I
implant dwufazowy zęba 141
---- jednofazowy zęba 141
implanty dentystyczne 140
---- łydek 103
---- piersi 86
---- pośladków 104
---- silikonowe 86
---- z solą fizjologiczną 86, 87, 91
IPL 123, 132, 133, 134

K
kamuflaż 122, 125, 143
kaniula 75
kaniula wibracyjna 76
keloid 53, 115,116, 117
kolagen 24,25,33, 36
komórki macierzyste 80, 81, 82, 83
---- dorosłe 81
---- embrionalne 81
---- mezynchymalne 81
---- tkanki tłuszczowej 82
kontur ust 30, 51, 59
korekcja blizn 113, 115

---- brodawek piersiowych 96
---- łydek 103
---- nosa 57
korekcja powiek 55
---- tatuaży 121, 143
---- uszu 60
korekta piersi 97
kriolipoliza 78
kwas hialuronowy 23, 24, 25, 26, 27, 28, 29, 30, 31, 32, 51, 52, 53, 57, 59, 126
kwas L-polimlekowy 25, 36, 37

L
labioplastyka 105
laser 73, 74, 76, 105, 111, 112, 115,116, 118, 119, 120, 122, 123, 124, 131, 132, 133, 134, 135, 137, 139
---- aleksandrytowy 123
---- argonowy 133
---- CO2 116, 133
---- erbowy 133
---- helowo – neonowy 133
---- Nd:Yag 123
---- półprzewodnikowy 132
---- rubinowy 122, 123
leczenie bliznowców 116
---- cellulitu 111
---- keloidów 115
licówki na zęby 139, 140
lifting 46, 48, 50, 53, 60, 61, 62, 63, 93, 99, 100, 101, 136
---- czoła 60, 61
---- piersi 93
lifting ramion 100
---- wolumetryczny 53
linie Langera 99, 113
---- marionetki 34
liporedukcja 105
lipoliza iniekcyjna 78
---- ultradźwiękowa 78
liposukcja 75, 78, 79, 90, 96, 112
liposukcja wodna 79
lwia zmarszczka 17,18, 44

Ł
łysienie 65, 67, 68, 69

M
macromastia 95
makijaż kamuflujący 143
---- permanentny 59, 143
mastopeksja 93
mechanizm działania botoksu 40
mezoterapia 47, 120, 130
micro – needling 125
mięśnie mimiczne 14
mikrodermabrazja 120, 128, 129
mikrografty 71
minoxidil 70
modelacja brodawki sutkowej 96

N
nacięcie okołobrodawkowe 87
---- pod pachą 87, 88
---- podpiersiowe 87, 88
---- w pępku 87
naczynia żylne kończyny dolnej 108
nadmierne owłosienie 70, 72
nadmierna potliwość 41
nici APTOS 47, 48
---- hialuronowe 50
---- złote 49, 50
nos 9, 14, 15, 18, 57, 58, 82

O
ochrona przeciw UV 20
oczopląs 42
oczy 18, 55, 56
odmładzanie twarzy 23
odżywianie 21
opaskowanie żołądka 106
ortodoncja 141, 142
osocze bogatopłytkowe 45, 46, 47

P
peeling 126, 127, 129
---- głęboki 127
---- powierzchowny 126
---- średnio głęboki 126, 127
pierś 85, 89, 92, 93, 94, 97, 98
plastyka brzucha 101
---- powłok brzusznych 101
płytka paznokciowa 144
powieki 55, 56
powiększanie piersi 9, 86, 90
---- warg 58, 59
presoterapia 118, 119
promienie UV 19, 77
---- słoneczne 19, 77
przebarwienia 12, 14, 50, 109, 129, 135, 137, 139
przeszczep tłuszczu 79, 105
przeszczepianie włosów 65, 71

R
redukcja cellulitu 111, 112
---- piersi 95
rekonstrukcja brodawek piersiowych 96
---- piersi 86, 91, 92
resurfacing laserowy skóry 137
rhinoplastyka 56
rodzaje implantów piersi 86
roller – mikronakłucia 125
rozstępy skórne 50

S
salabrazja 125
sen 22
silikon 23, 86, 90, 91, 97, 103, 107, 115, 116, 118, 119
skaryfikacja 124
skleroterapia 111
skóra 11, 12, 13, 15, 16, 18, 21, 22, 27, 28, 32, 33, 36, 37, 39, 48, 51, 53, 54, 63, 71, 73, 80, 82, 88, 91, 95, 98, 99, 100, 112, 113, 125, 127, 128, 129, 136, 137
starzenie organizmu 11
---- skóry 11, 14, 19, 22
stomatologia estetyczna 139

T
tatuaż 5, 121, 122, 123, 124, 125, 132, 133, 134, 143
techniki iniekcji wypełniaczy 25, 26
terapia wolumetryczna 53
toksyna botulinowa 38, 39
TRAM 92, 93
transfer tłuszczu 80
trychologia 65

U
umiejscowienie implantu piersiowego 89
uśmiech dziąsłowy 43
usta 17, 55, 58
usuwanie nadmiernego owłosienia 73
---- tatuaży 122, 123, 124, 125, 132, 133,134
---- usuwanie tłuszczu 77, 78

W
waginoplastyka 105
wciągnięta brodawka 96, 97
włos dysplastyczny 66
---- dystroficzny 66
wybielanie zębów 139
wygląd blizny 99, 113
wypełniacz 23, 24, 25, 26, 27, 29, 32, 33, 36, 51, 52, 53, 57.59, 79
wypełniacze biodegradowalne 24
---- permanentne 24
---- półtrwałe 24

Z
żel UV 144
zez 42
zmarszczki 11, 14, 15, 16, 17, 18, 24, 26, 28, 31, 32, 33, 34, 35, 36, 37, 44, 47,
zmiany naczyniowe 131, 133