# JAMA BRZUSZNA

## wykład 3

Zakład Anatomii Prawidłowej Człowieka

Uniwersytet Medyczny w Białymstoku

- Jelito cienkie (intestinum tenue, small intestine)
- Jelito grube (inestinum crassum, large intestine)
- Nieparzyste naczynia aorty brzusznej
- Unerwienie jelita
- Odpływ chłonki z jelita

# Jelito cienkie

- składa się z:

  - dwunastnicy - duodenum

  - jelita czczego - jejunum

  - jelita krętego - ileum

- rozciąga się od odźwiernika do połączenia krętniczo- kątniczego

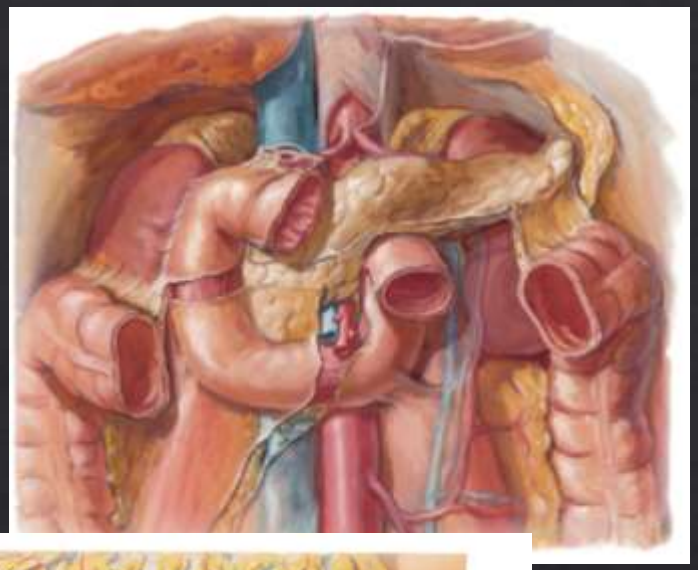

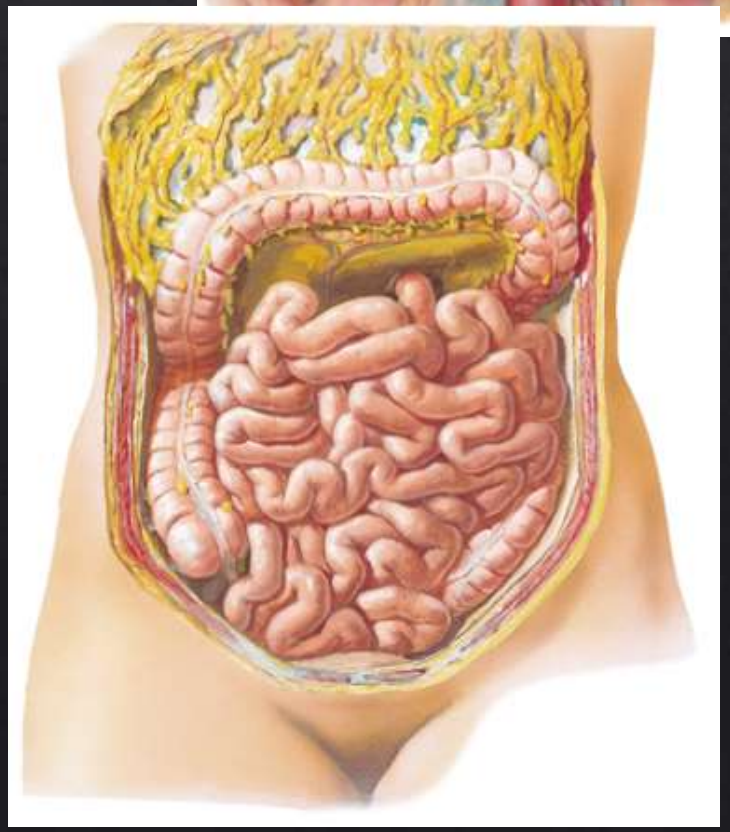

# Dwunastnica

- pierwsza i najkrótsza część jelita cienkiego
- Herophilos ocenił jej długość na 12 palców – stąd pochodzi nazwa
- najszersza i najlepiej umocowana część
- układa się na kształt litery C otaczając głowę trzustki
- rozpoczyna się po prawej stronie odźwiernika L1 i kończy w zgięciu dwunastniczo-czczym po lewej stronie L2 (duodenojejunal junction or  flexure) 2- 3 cm na lewo od linii pośrodkowej ciała

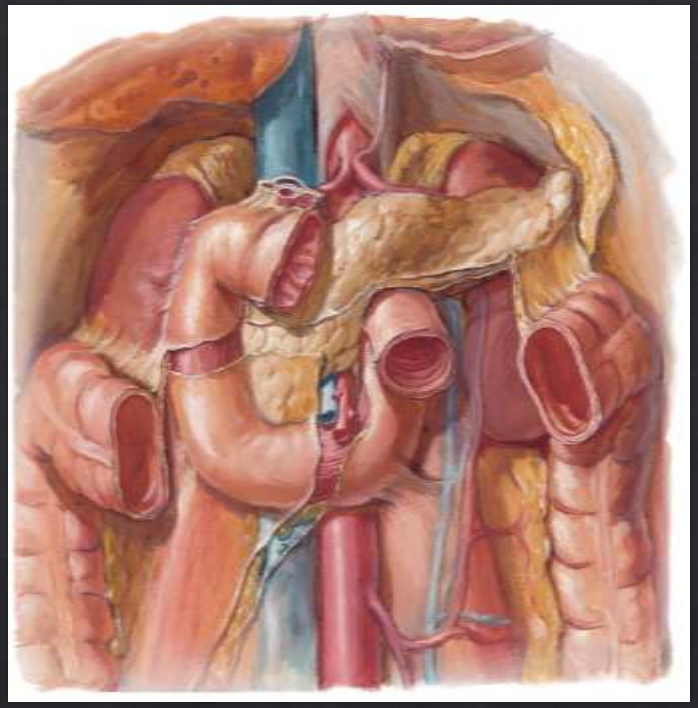

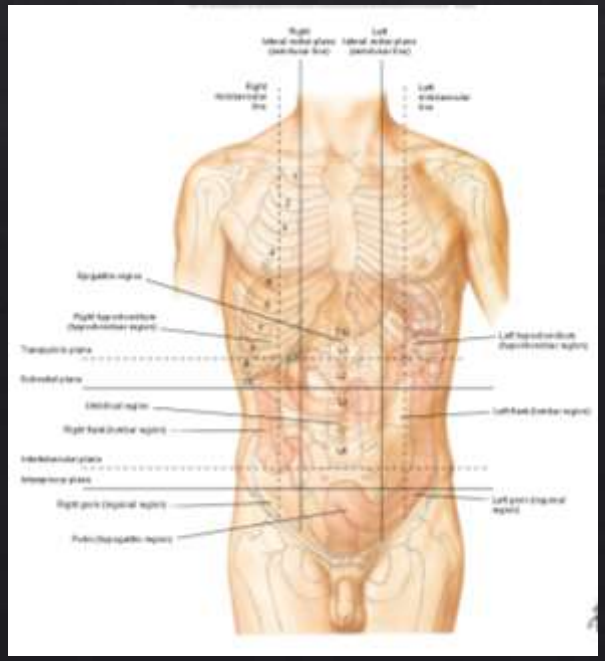

# Dwunastica - Duodenum

Dzieli się na 4 części:

- górną - pars superior
- zstępującą - pars descendens
- poziomą - pars horizontalis
- wstępującą - pars ascendens

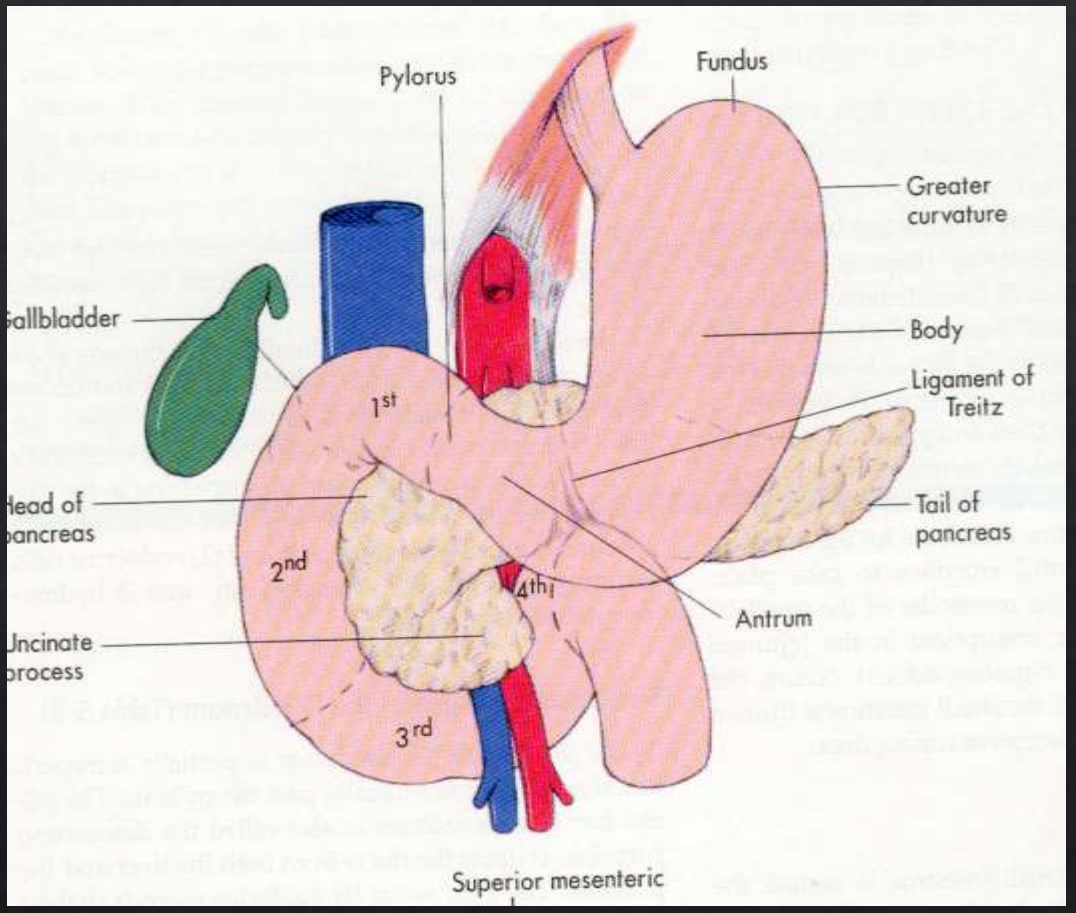

# Cześć górna dwunastnicy

- krótka, długości ok. 5cm
- do przodu i nieco bocznie od trzonu kręgu L1
- od odźwiernika kieruje się ku górze, ponad nią znajduje się wątroba i pęcherzyk żółciowy
- odcinek pierwszych 2 cm ma krezkę i jest ruchomy – bańka dwunastnicy (ampulla duodeni, duodenal cap)
- od góry przyczepia się więzadło wątrobowo-dwunastnicze, od dołu sieć większa

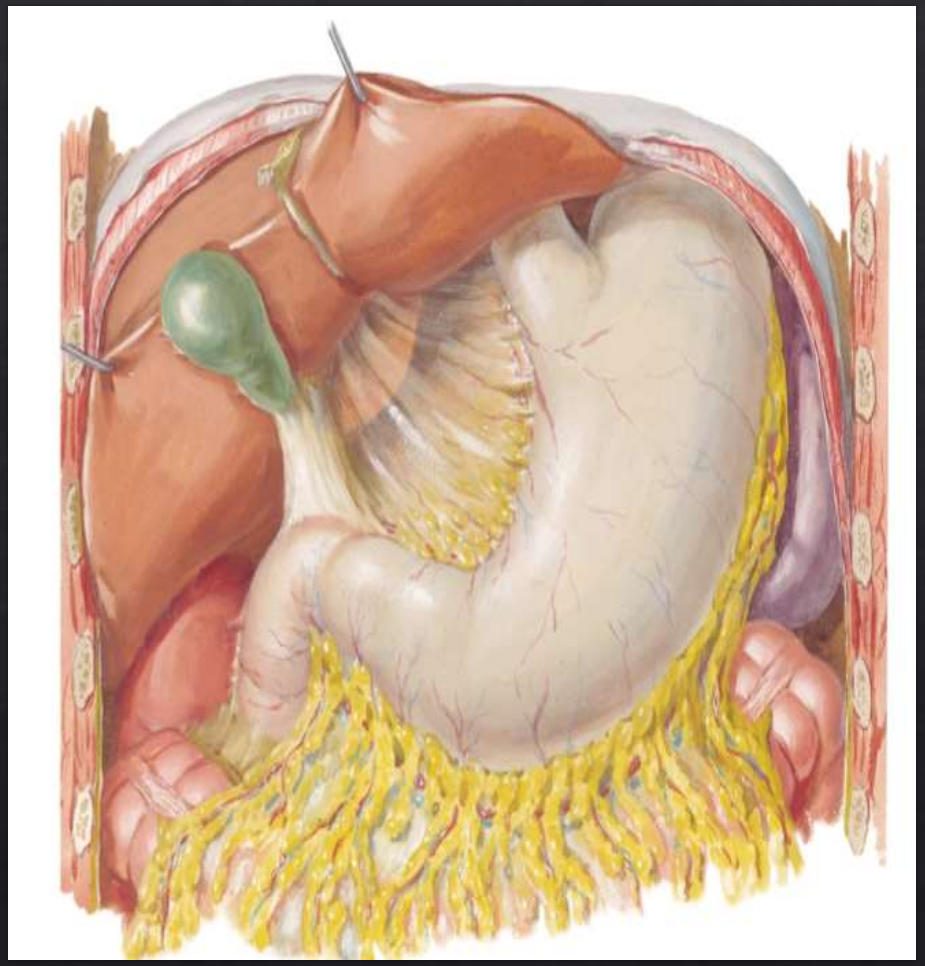

# Stosunki topograficzne dwunastnicy

Część górna- poziom L1

Od przodu:

- otrzewna
- pęcherzyk żółciowy
- płat czworoboczny wątroby

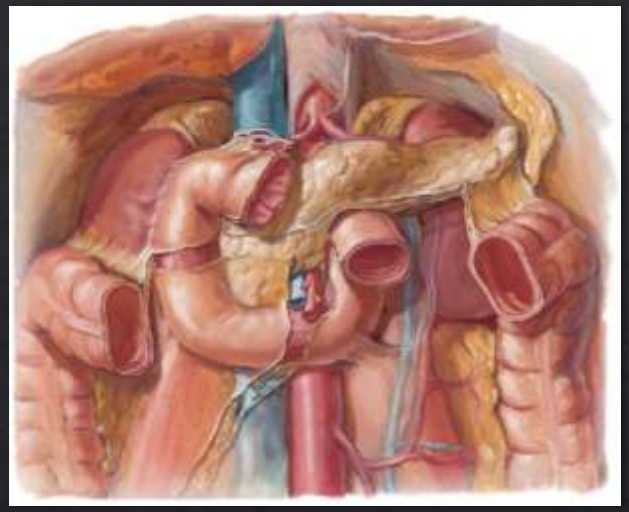

Od tyłu:

- przewód żółciowy wspólny
- tętnica żołądkowo-dwunastnicza
- żyła wrotna
- żyła główna dolna

Od góry: szyjka pęcherzyka żółciowego

Od dołu: cieśń (szyjkę) trzustki

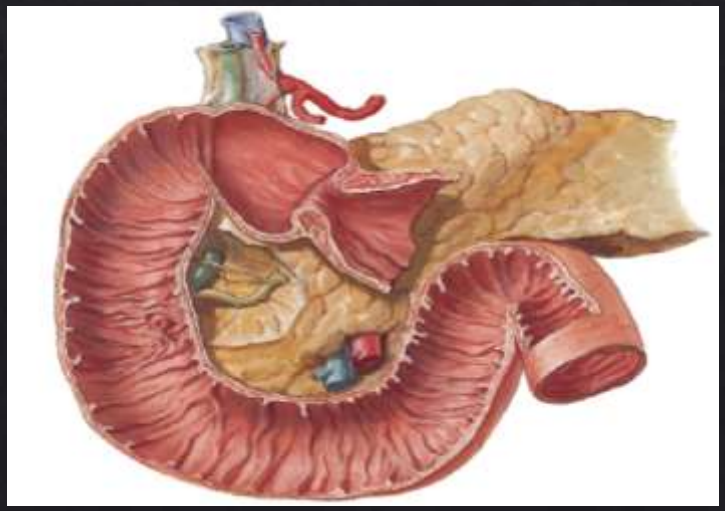

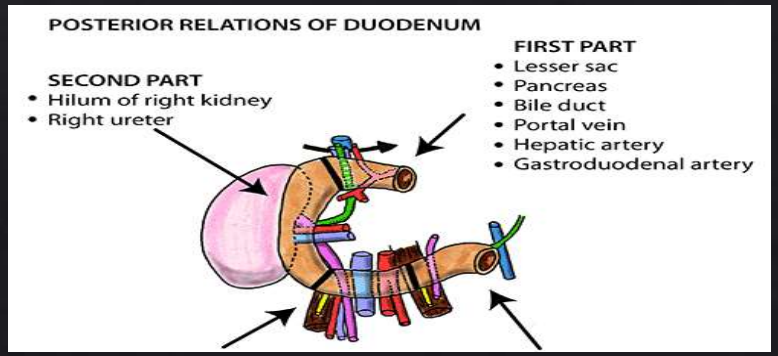

# Część zstępująca dwunastnicy

- biegnie w dół
- otacza głowę trzustki
- biegnie równolegle do żyły głównej dolnej
- przez tylną ścianę przechodzą: przewód żółciowy wspólny i przewód trzustkowy (uwypuklenie na pow. tylno-przyśrodkowej – brodawka większa dwunastnicy – brodawka Vatera)
- wtórnie zewnątrzotrzewnowo

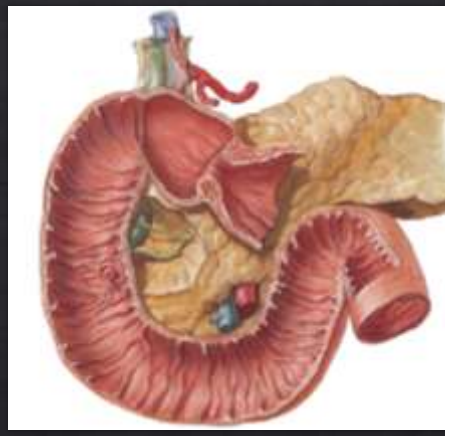

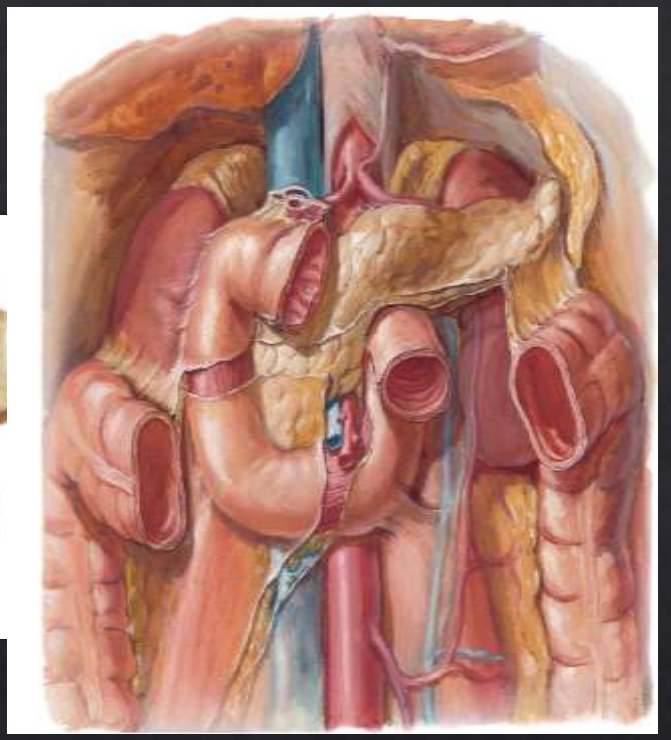

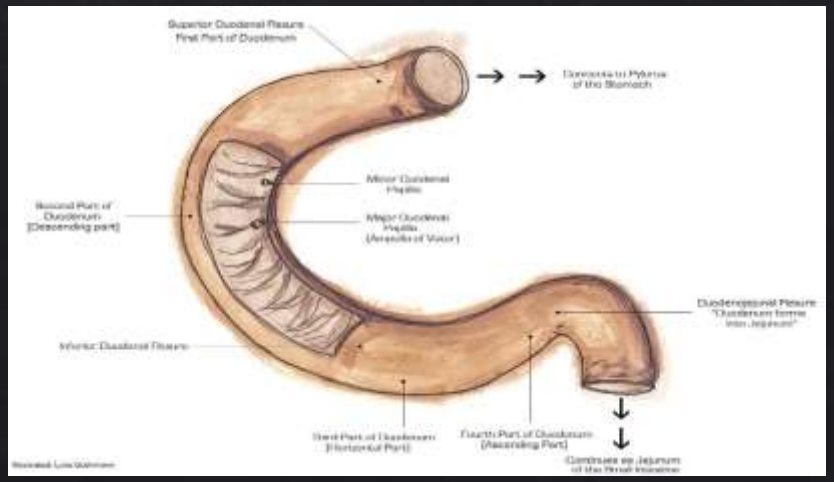

# Stosunki topograficzne dwunastnicy

Część zstępująca- poziom L2/L3

Od przodu:

- okrężnica poprzeczna oraz jej krezka
- pętle jelita cienkiego

Od tyłu:

- wnęka prawej nerki
- naczynia nerkowe
- prawy moczowód
- prawy m. lędźwiowy większy

Przyśrodkowo:

- głowa trzustki
- przewód trzustkowy
- przewód żółciowy wspólny

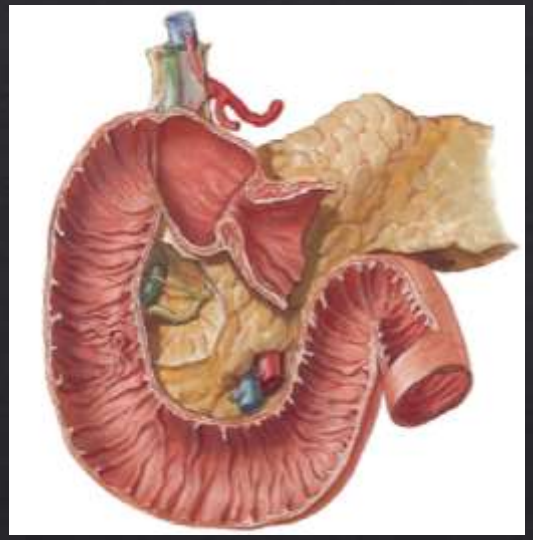

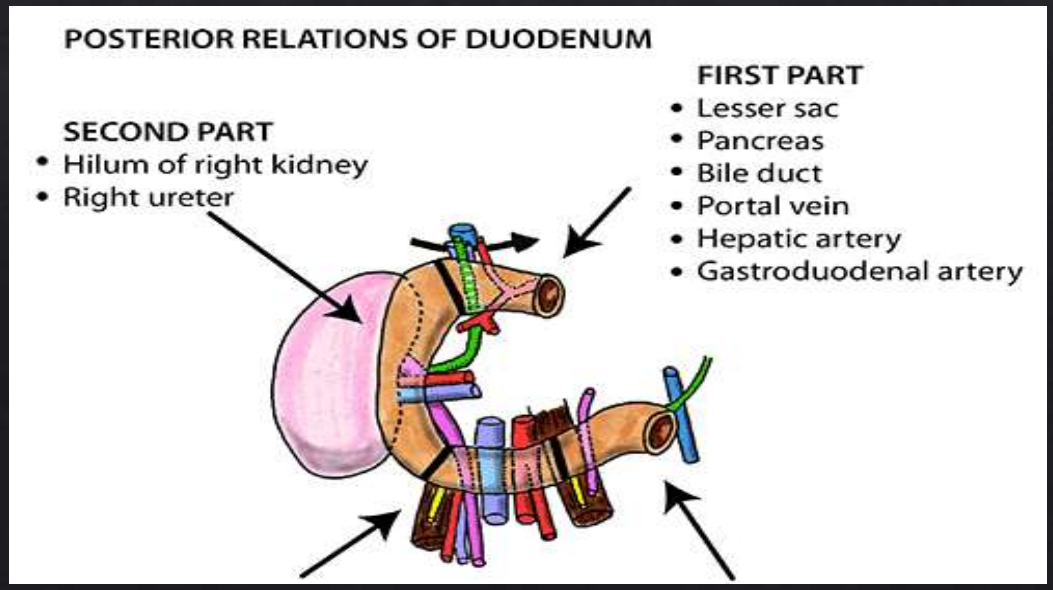

# Dolna (pozioma) część dwunastnicy

- biegnie poprzecznie w lewo krzyżując żyłę dolną główną, aortę brzuszną i L3
- jest krzyżowana przez tętnicę i żyłę krezkową górną oraz korzeń krezki jelita cienkiego
- powierzchnia przednia pokryta otrzewną ścienną
- od góry głowa trzustki i wyrostek haczykowaty trzustki
- oddzielona od kręgosłupa przez prawy m. lędźwiowy większy, żyłę dolną główną, aortę brzuszną, prawe naczynia jajnikowe/ jądrowe

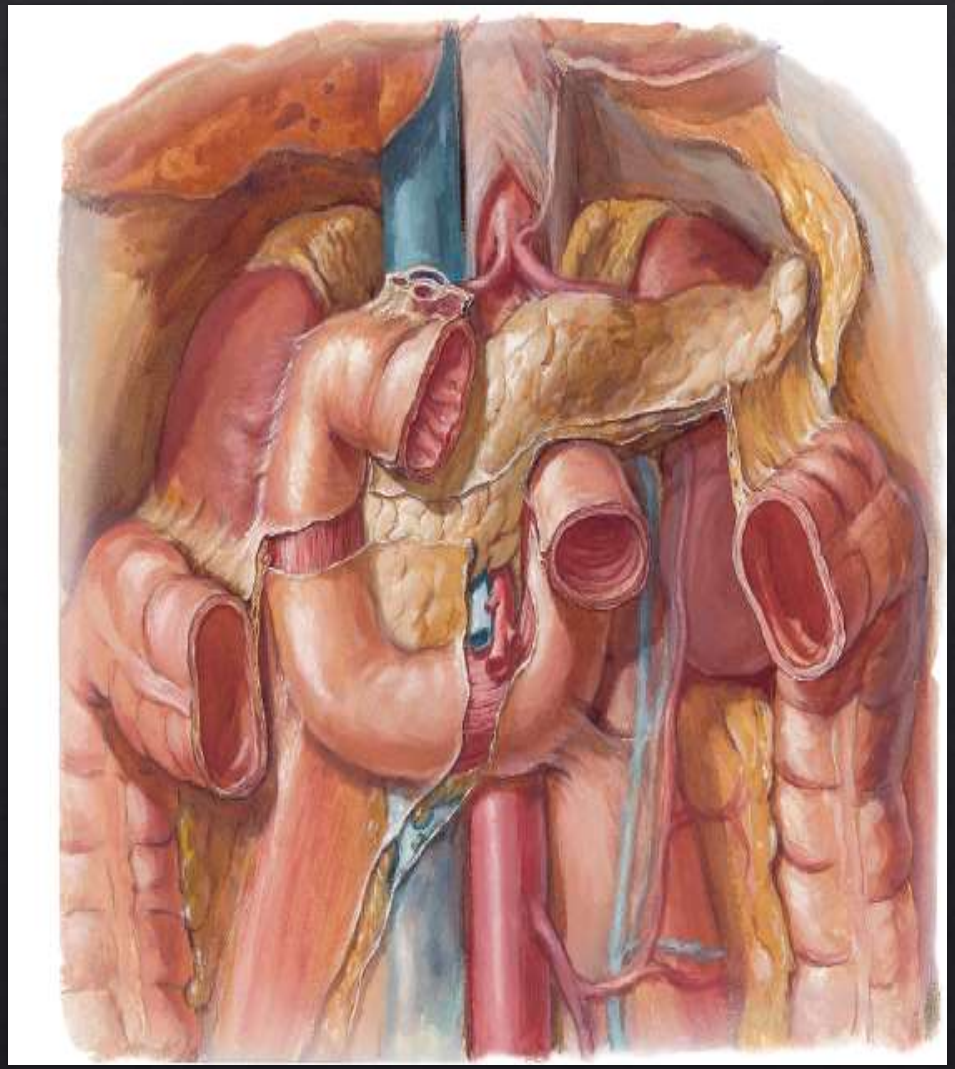

# Stosunki topograficzne dwunastnicy

- Dolna (pozioma) część dwunastnicy

Od przodu:

- tętnica krezkowa górna
- żyła krezkowa górna
- pętle jelita cienkiego

Od tyłu:

- prawy mięsień lędźwiowy większy
- prawy moczowód
- żyła główna dolna
- aorta brzuszna

Od góry:

- głowa i wyrostek haczykowaty trzustki
- tętnica krezkowa górna
- żyła krezkowa górna

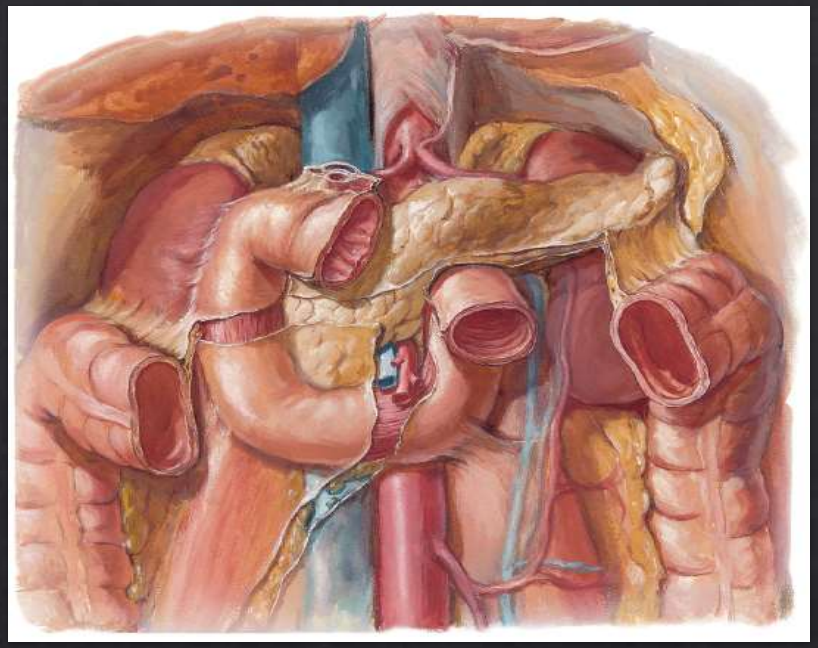

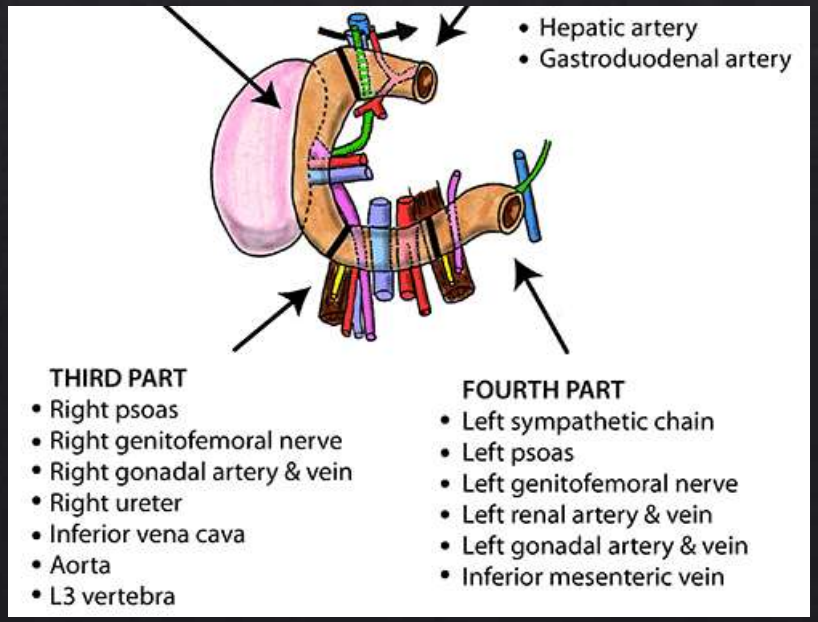

# Część wstępująca dwunastnicy

- biegnie do góry wzdłuż lewego brzegu aorty brzusznej aż do osiągnięcia dolnego brzegu trzustki
- zakrzywia się ostro do przodu i łączy z jelitem czczym w zgięciu dwunastniczo- czczym podtrzymywanym przez mięsień wieszadłowy dwunastnicy (więzadło Treitza, ligament of Treitz)
- dwa lub trzy niestałe fałdy i zagłębienia (zachyłki) wokół zgięcia dwunastniczo- czczego

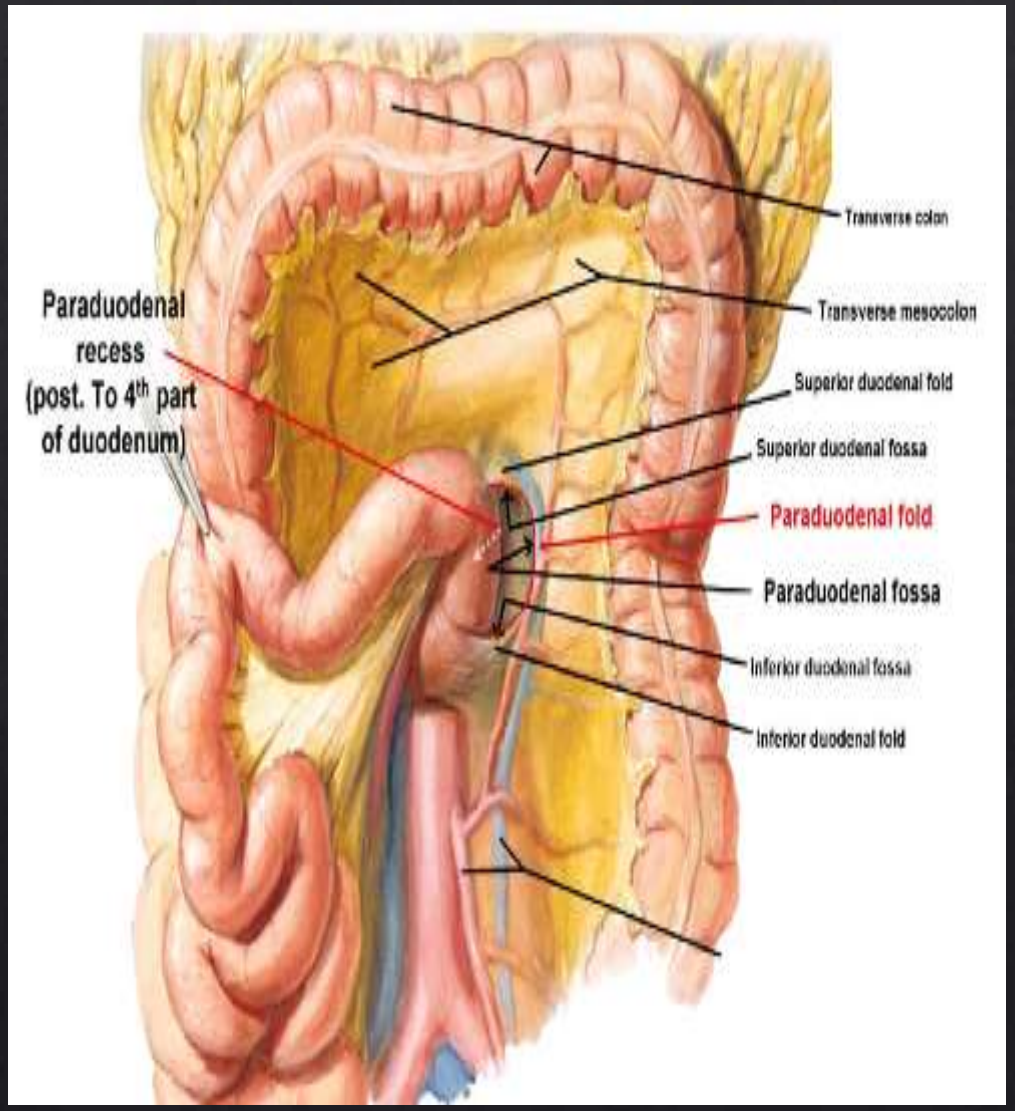

# Więzadło Treitza, ligament of Treitz

- podtrzymuje zgięcie dwunastniczo- czcze
- składa się z pasm mięśni poprzecznie prążkowanych przepony i włóknisto-mięśniowych pasm mięśni gładkich części poziomej i wstępującej dwunastnicy
- skurcz mięśnia rozszerza kąt zgięcia ułatwiając przepływ zawartości jelitowej
- biegnie za trzustką i żyłą śledzionową do przodu od lewej żyły nerkowej

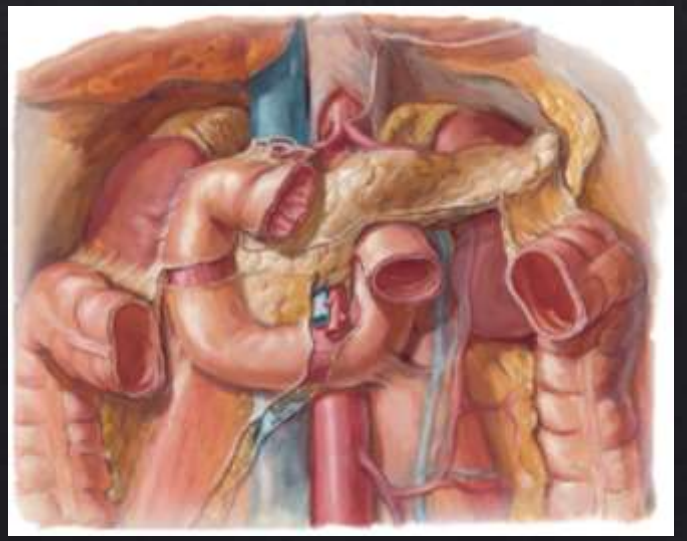

# Stosunki topograficzne dwunastnicy

- Cześć wstępująca - na lewo od kręgu L2

Od przodu:

- korzeń krezki jelita cienkiego
- pętle jelita czczego

Od tyłu:

- lewy mięsień lędźwiowy większy
- po lewej stronie od aorty brzusznej

Przyśrodkowo: głowa trzustki

Od góry: trzon trzustki

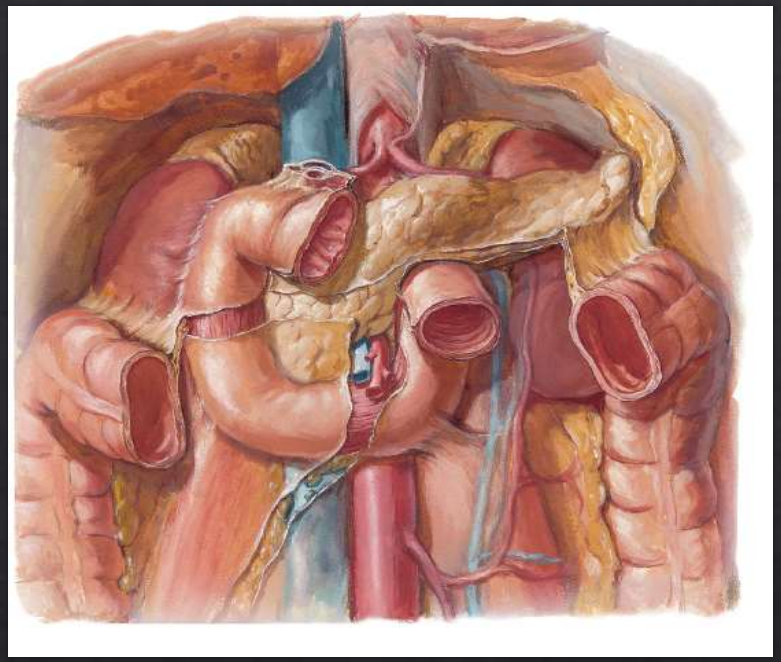

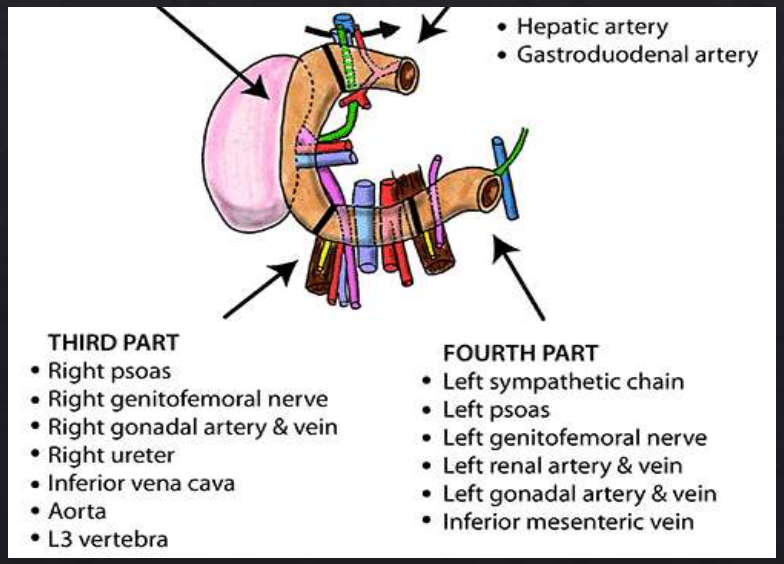

# Aorta brzuszna

Nieparzyste gałęzie trzewne

- Pień trzewny
- Tętnica krezkowa górna
- Tętnica krezkowa dolna

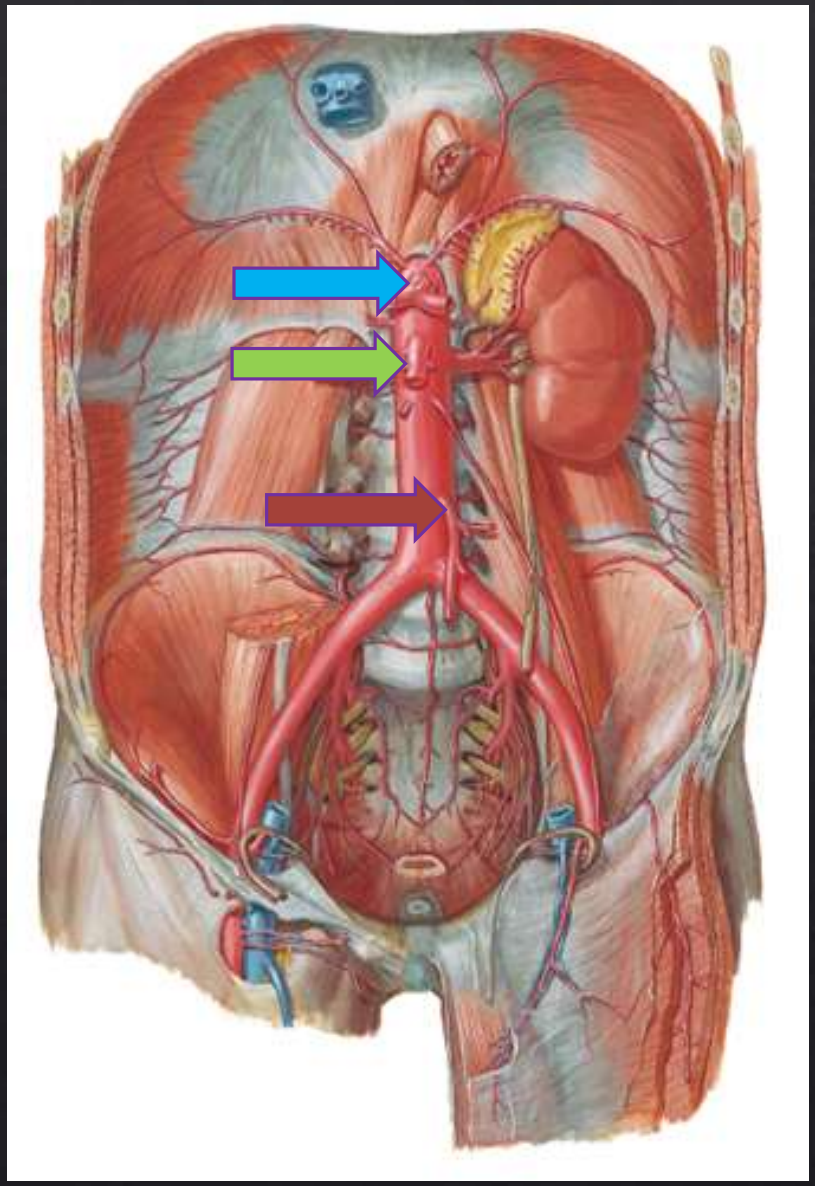

# Tętnice dwunastnicy

- od pnia trzewnego poprzez t. żołądkowo- dwunastniczą
- od tętnicy krezkowej górnej
- zespolenie gałęzi tętnic między ujściem przewodu żółciowego wspólnego, a zgięciem dolnym dwunastnicy
- tętnice trzustkowo-dwunastnicze: górna i dolna leżą na krzywiźnie między dwunastnicą, a głową trzustki

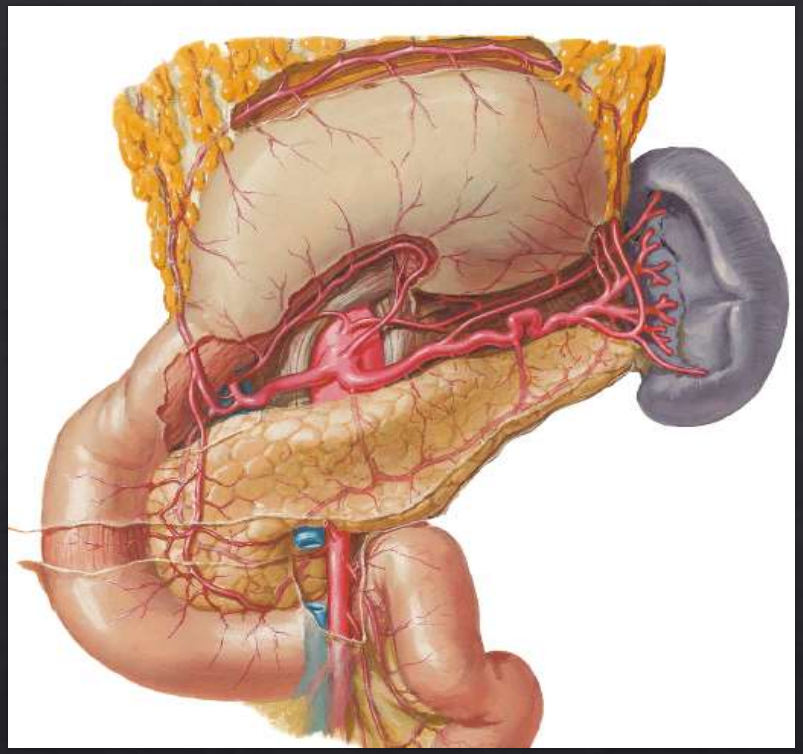

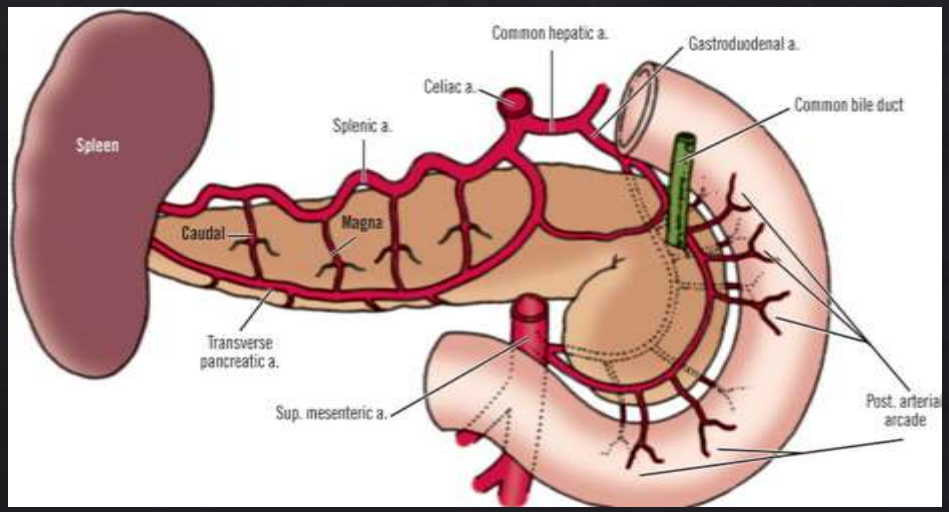

# Żyły dwunastnicy

- towarzyszą tętnicom i odprowadzają krew bezpośrednio do żyły wrotnej lub pośrednio poprzez żyłę krezkową górną i żyłę śledzionową

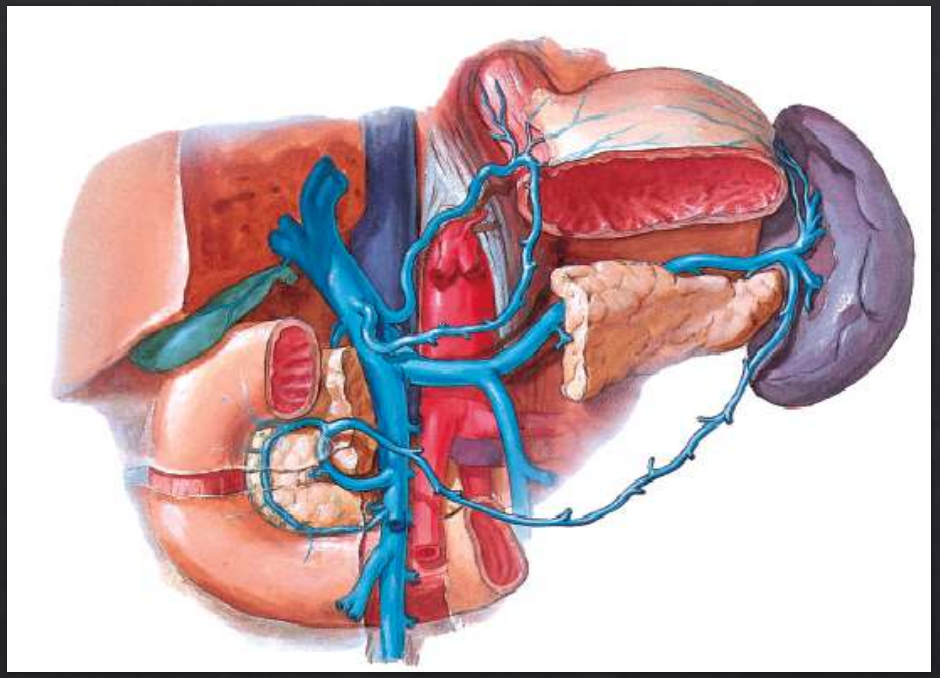

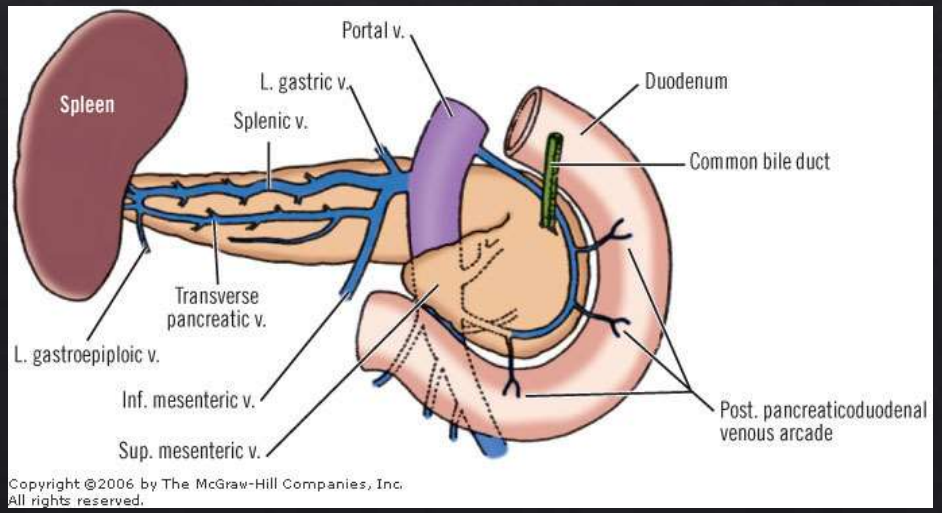

Copyright ©2006 by The McGraw-Hill Companies, Inc.
All rights reserved.

# Naczynia chłonne dwunastnicy

- z powierzchni przedniej limfa drenowana jest do:
  - ww. chłonnych trzustkowo-dwunastniczych zlokalizowanych wzdłuż tętnic trzustkowo-dwunastniczych górnych i dolnych
  - ww. chłonnych odźwienikowych zlokalizowanych przy tętnicy żołądkowo-dwunastniczej
- z powierzchni tylnej limfa drenowana jest do ww. chłonnych krezkowych górnych
- kolejne w drodze odpływu chłonki będą ww. chłonne trzewne tworzące pnie chłonne jelitowe

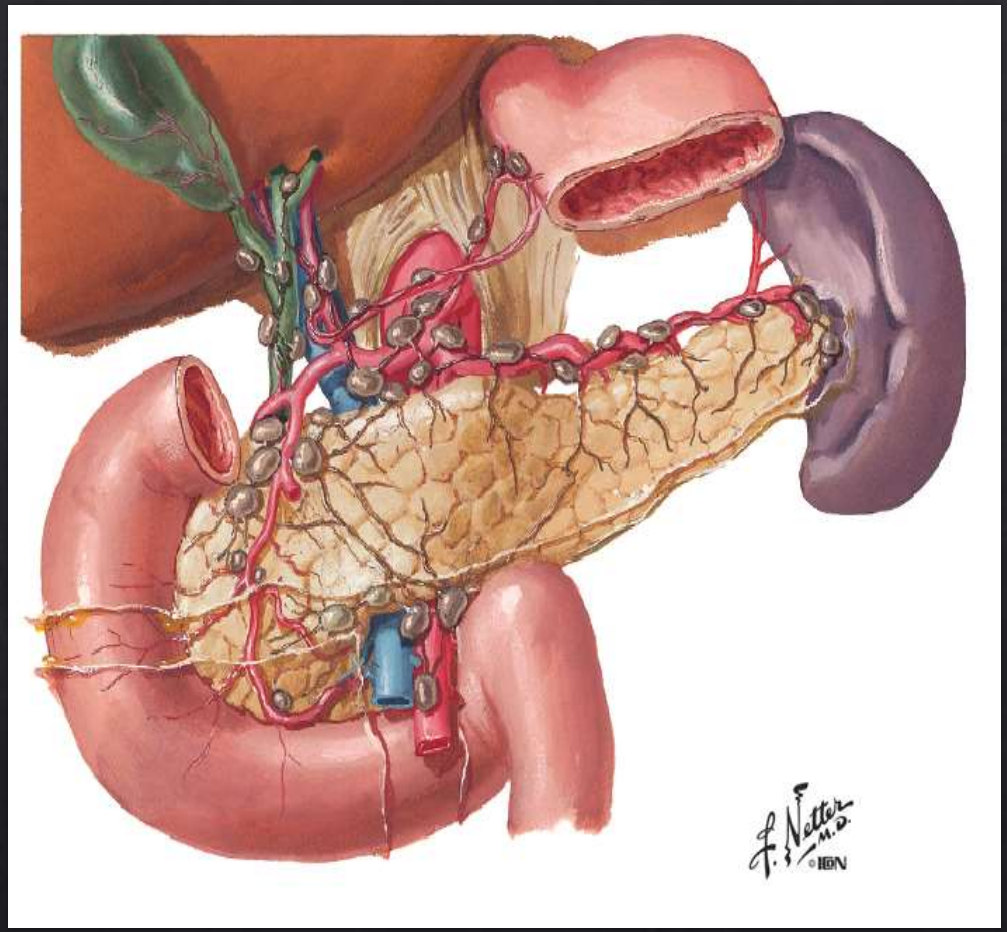

# Unerwienie dwunastnicy

- ze splotu trzewnego i krezkowego górnego nerwy są kierowane dalej wokół tt. trzustkowo-dwunastniczych poprzez sploty okołotętnicze

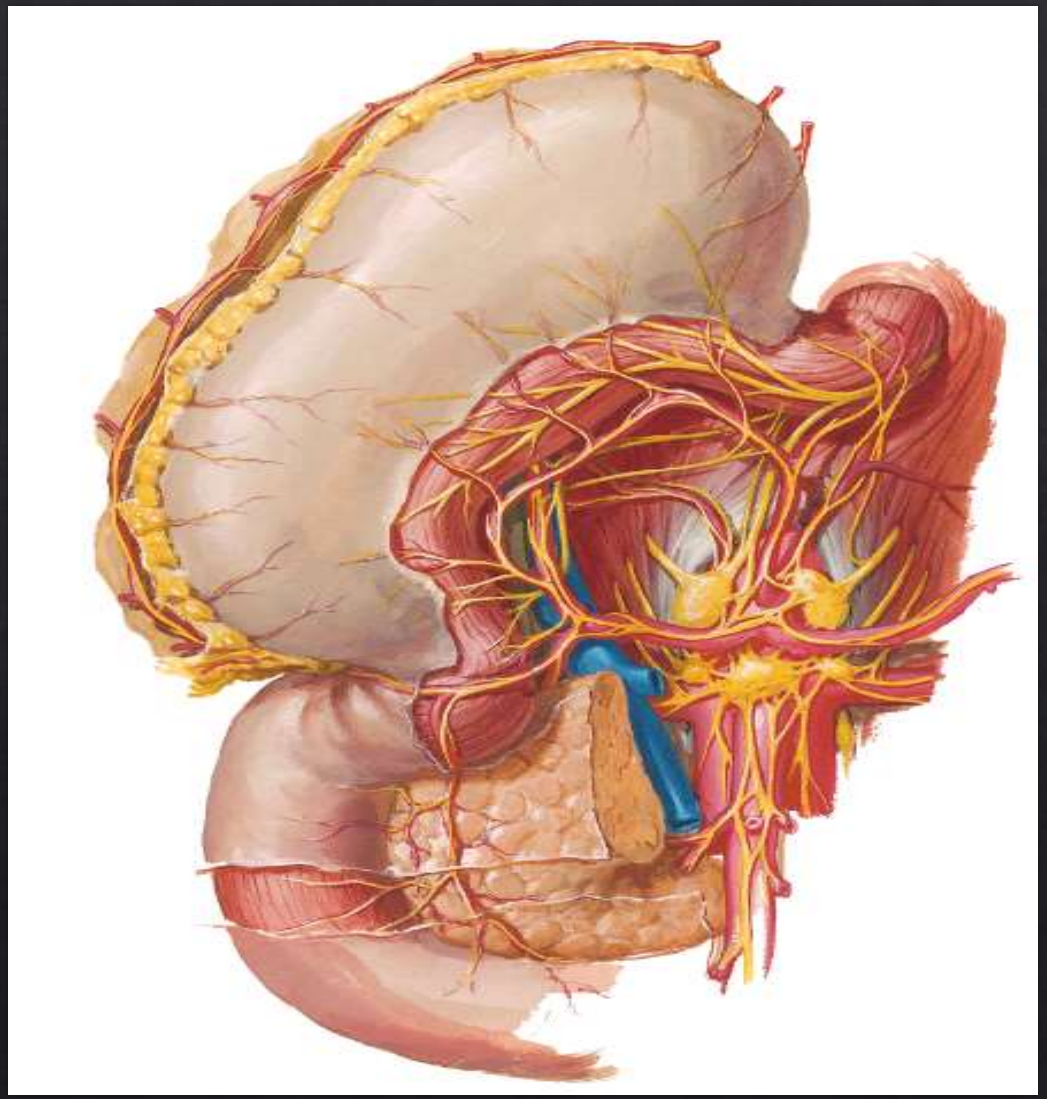

# Jelito czcze i jelito kręte (jejunum et ileum)

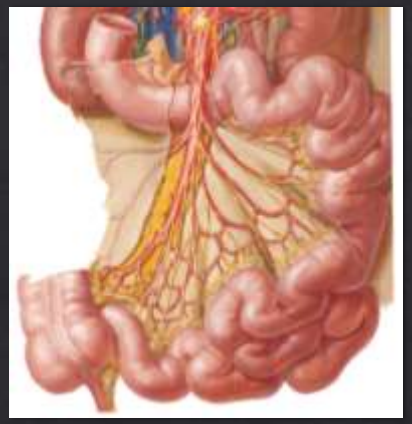

- jelito czcze zaczyna się od poziomu zgięcia dwunastniczo czczego
- jelito kręte kończy się złączem krętniczo- kątniczym zaopatrzonym w zastawkę o tej samej nazwie
- łączna długość jelita czczego i krętego to na zwłokach 6-7m (przy zachowanej aktywności skurczowej mięśniówki – 4-5m)

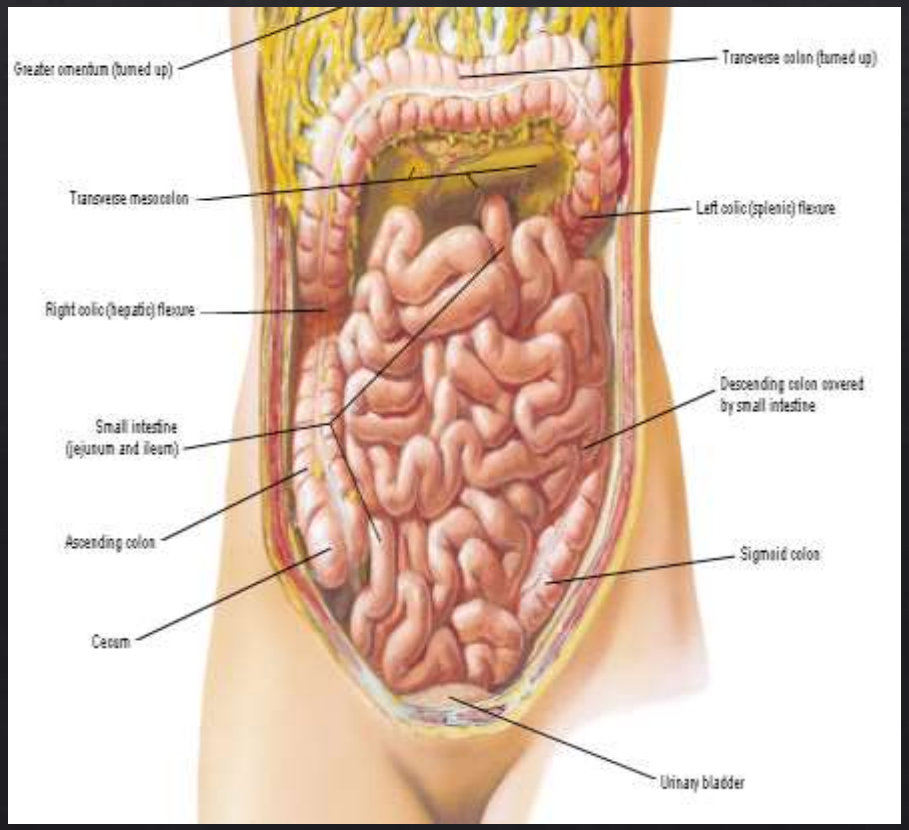

# Różnice między jejunum i ileum

| Jelito czcze | Jelito kręte |
|---|---|
| 2/5 długości | 3/5 długości |
| obszerniejsze (Ø 2-4cm) | węższe (Ø 2-3cm) |
| grubsza mięśniówka | cieńsza błona mięśniowa |
| bardziej czerwona błona mięśniowa | bledsza błona śluzowa |
| długie naczynia proste i mniej arkad | krótkie naczynia proste i więcej arkad |
| liczne i wysokie fałdy okrężne | rzadkie i niskie fałdy okrężne |
| szerokie i liczne kosmki | smukłe i mniej liczne kosmki |
| grudki chłonne samotne | grudki chłonne skupione |

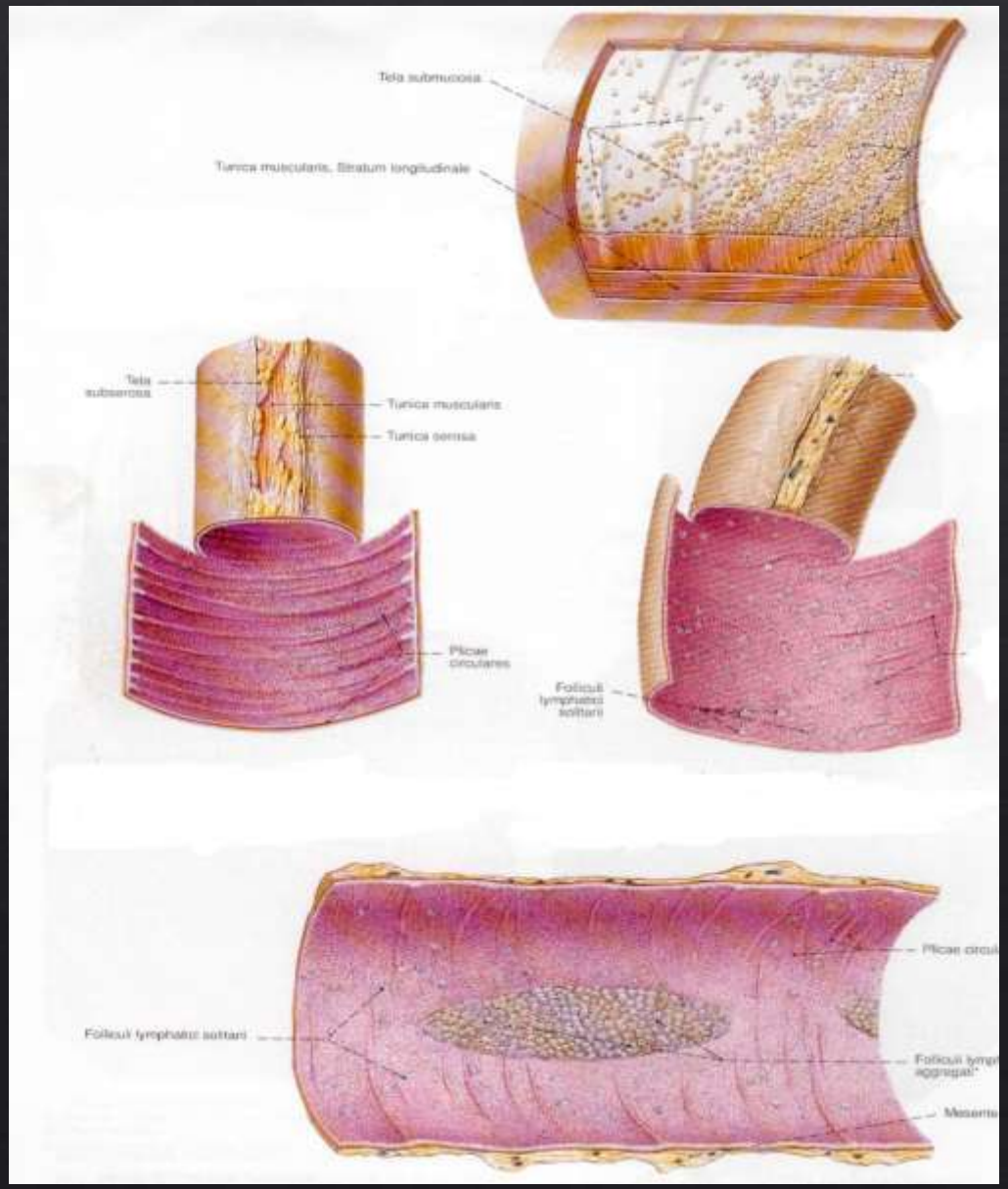

# Różnice między jejunum i ileum

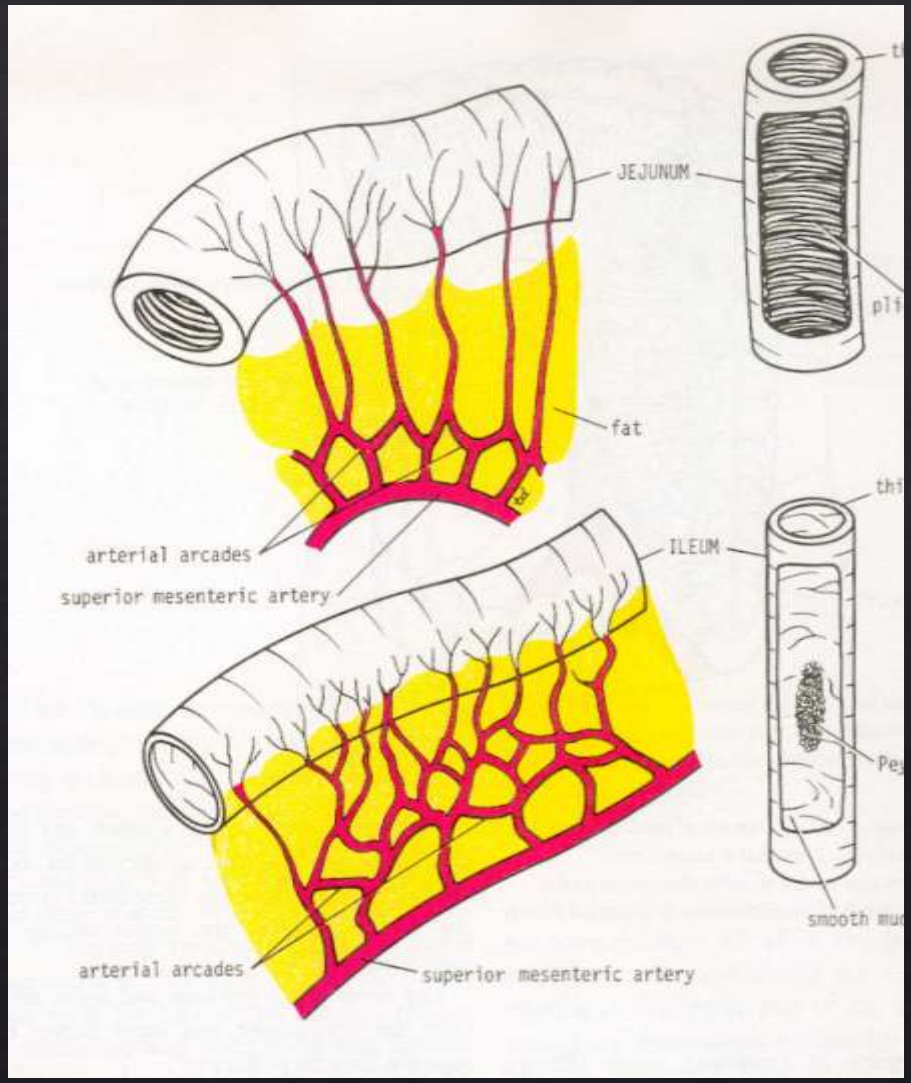

# Jejunum i ileum

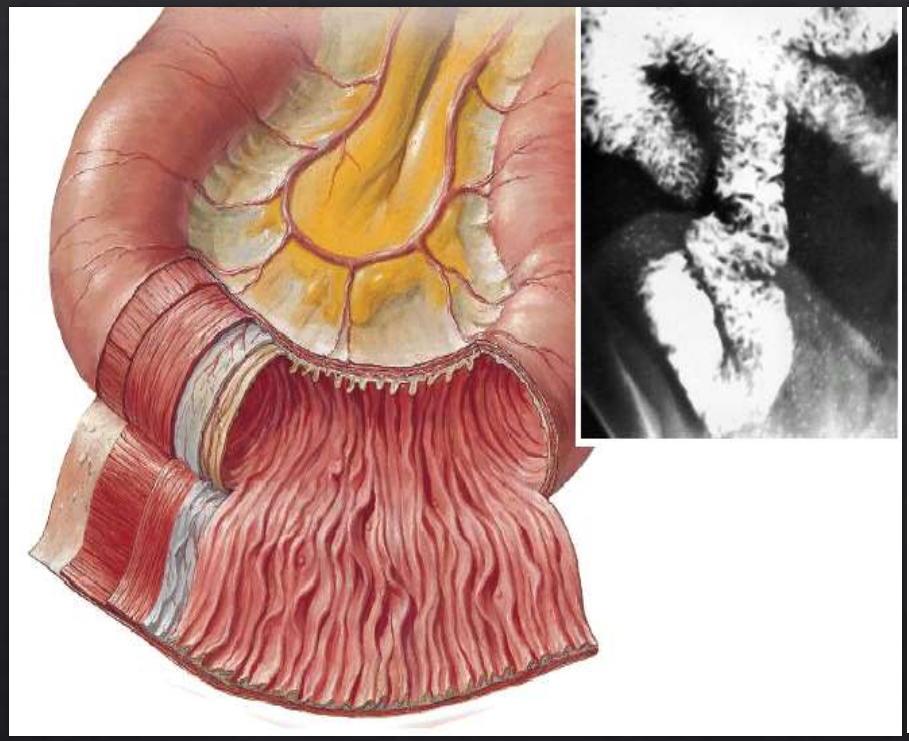

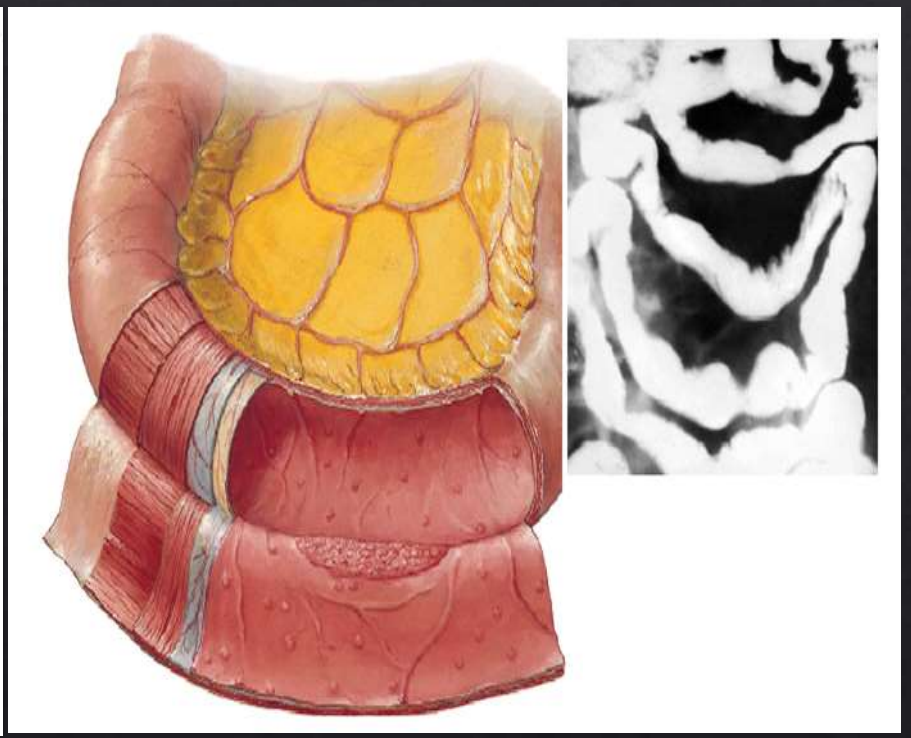

ileum ≠ ilium !!!

# Błona śluzowa jelita cienkiego

- kosmki jelitowe – villi intestinales

  - niewielkie wypustki

  - zwiększają wewnętrzną powierzchnię wchłaniania

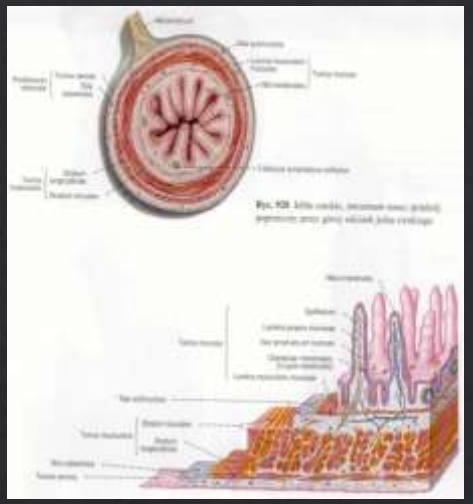

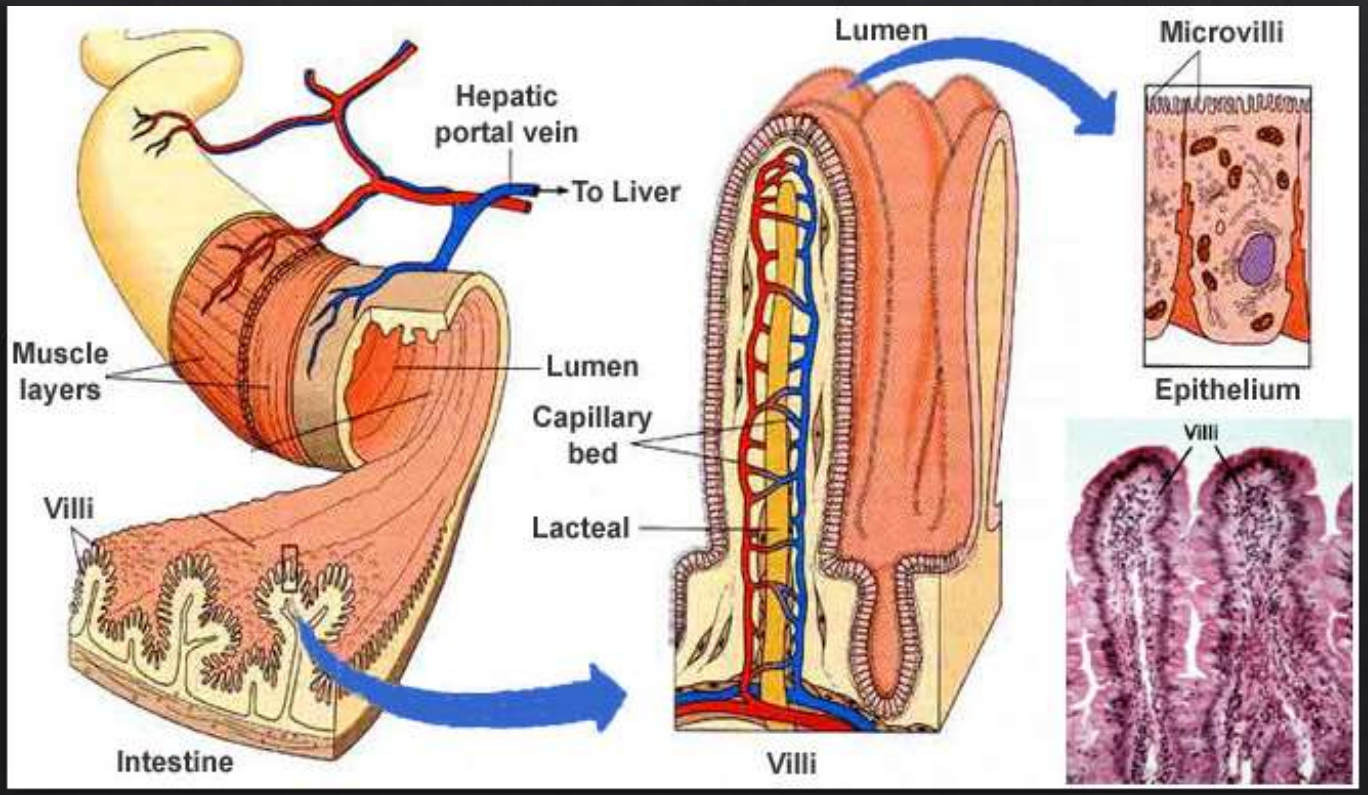


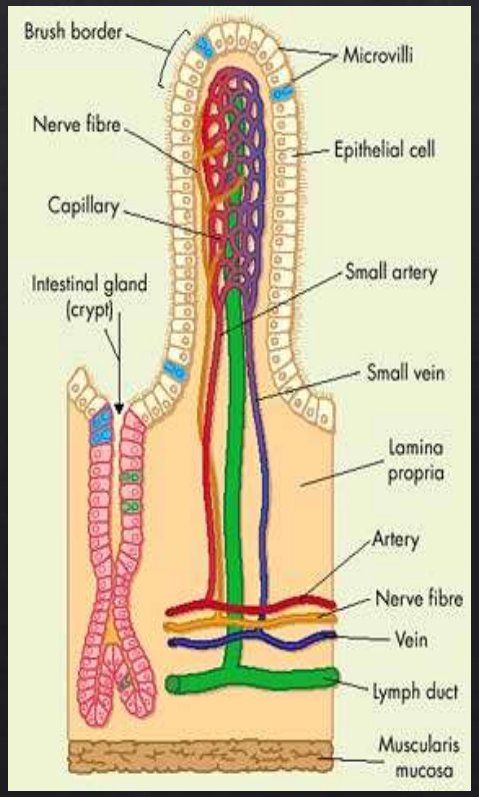

# Wyspecjalizowane naczynia chłonne, lacteals (vasa chylifera – naczynia mleczowe)

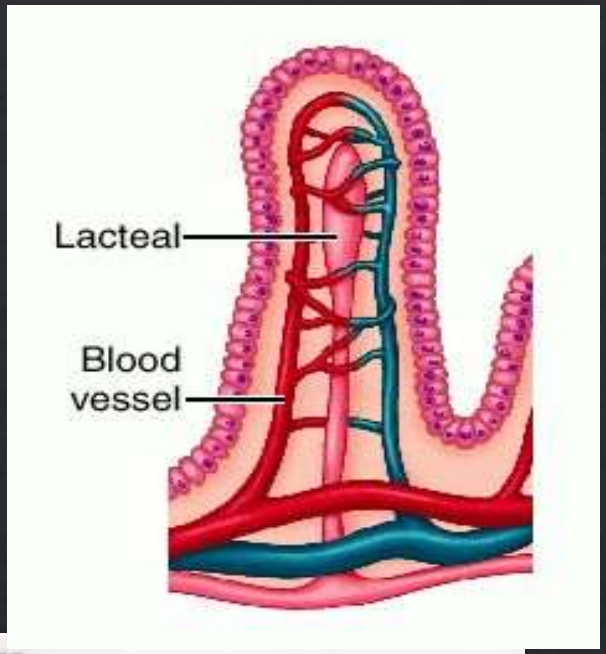


- w kosmkach jelitowych
- wchłaniają tłuszcz
- wdprowadzają chłonkę do naczyń chłonnych krezki

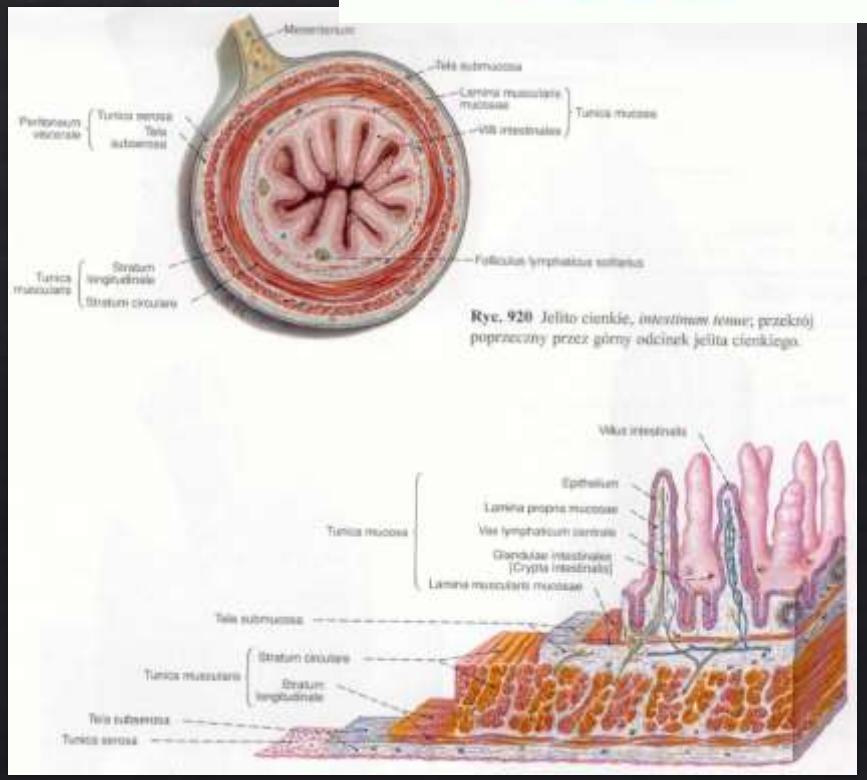

# Uchyłek jelita krętego, diverticulum ilei, ileal (Meckel's) diverticulum

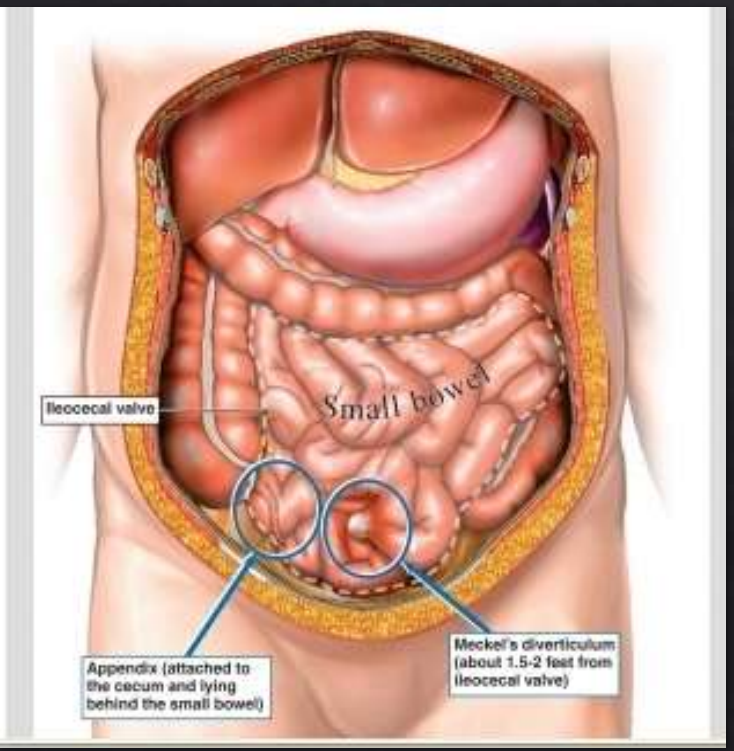


- wada wrodzona
- pozostałość po bliższej części zarodkowego przewodu żółtkowo-jelitowego
- po stronie przeciwnej od krezki
- najczęściej w końcowym odcinku jelita krętego – 50-100 cm od zespolenia krętniczo- kątniczego (30-60 cm u niemowląt)
- występuje u ok.1-2% populacji
- trudny do rozpoznania
- ból naśladuje zapalenie wyrostka robaczkowego lub wrzód żołądka

# Krezka jelita cienkiego - mesenterium, mesentery

- kształt wachlarza
- mocuje jelito czcze i kręte do tylnej ściany jamy brzusznej
- rozciąga się od zgięcia dwunastniczo- czczego (L2) do zespolenia krętniczo- kątniczego w okolicy prawego stawu krzyżowo- biodrowego
- średnia długość od korzenia do granicy jelita ok. 20 cm

# Krezka jelita cienkiego (mesenterium)

Krzyżuje:

- część poziomą i wstępującą dwunastnicy
- aortę brzuszną
- żyłę główną dolną
- prawy moczowód
- prawy m. lędźwiowy większy
- prawe naczynia jądrowe/ jajnikowe

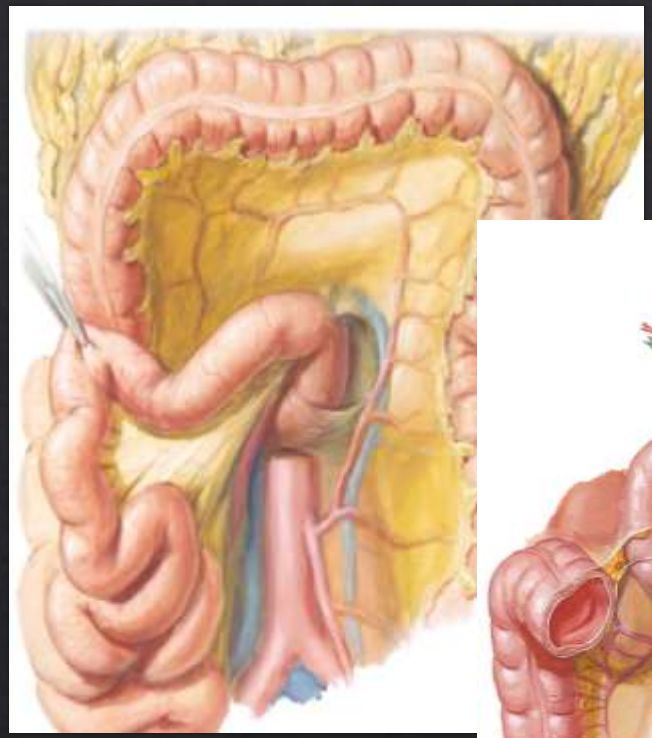

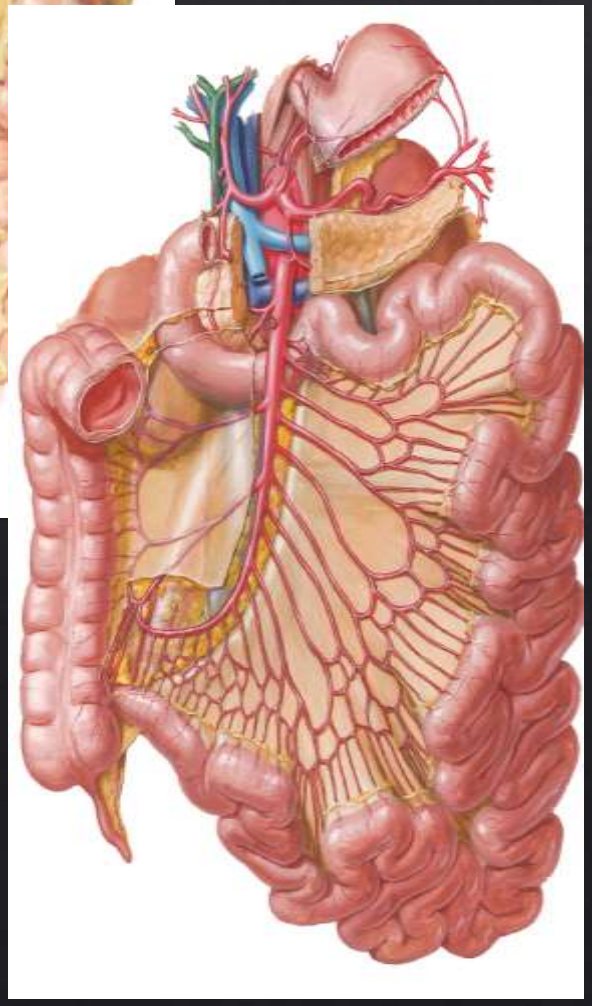

# Tętnica krezkowa górna, arteria mesenterica superior, superior mesenteric artery

- odchodzi od aorty brzusznej na wysokości kręgu L1 około 1cm poniżej pnia trzewnego
- biegnie pomiędzy warstwami krezki jelita cienkiego
- wysyła 15-18 gałęzi do jelita czczego i krętego
- poszczególne gałęzie łączą się tworząc łuki układające się w 2-5 rzędów, te z kolei wysyłają naczynia proste (vasa recta)

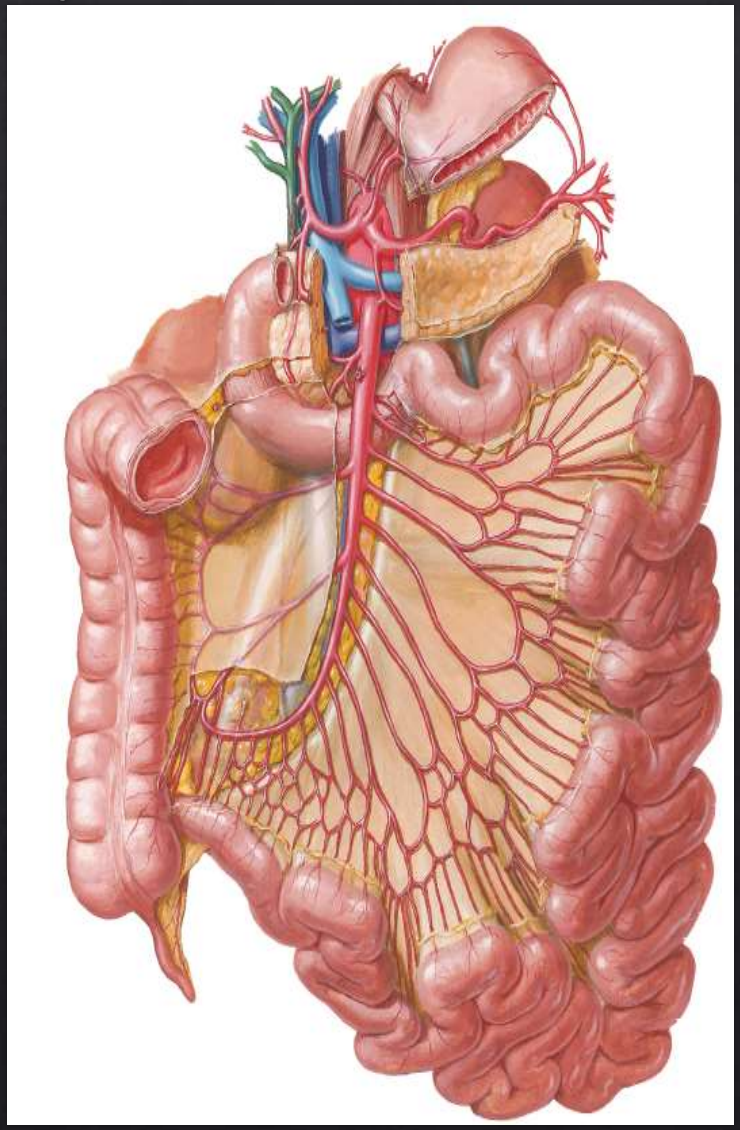

# Wzajemne położenie tętnicy i żyły krezkowej górnej

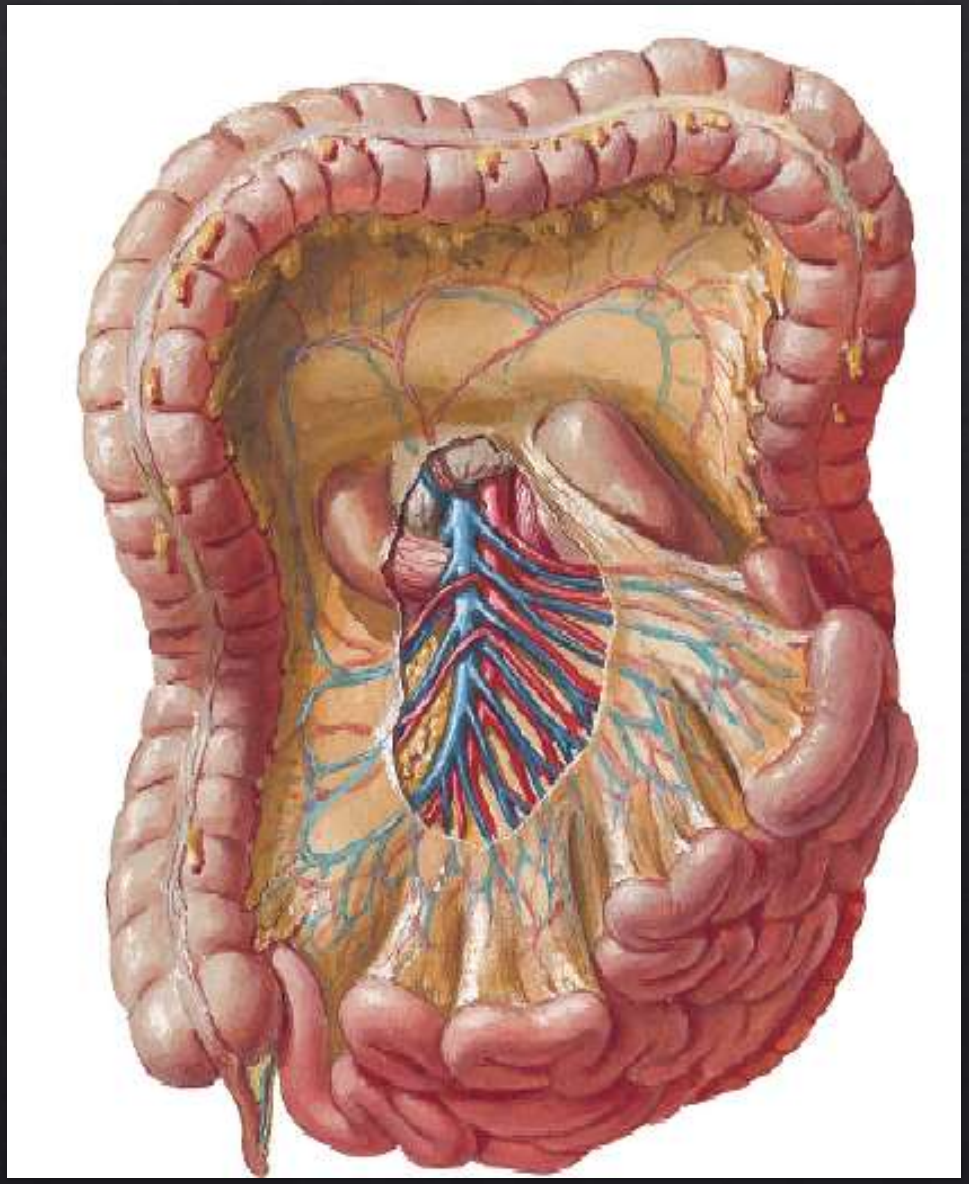

- żyła krezkowa górna leży do przodu i po stronie prawej tętnicy w korzeniu krezki jelita cienkiego

# Żyła krezkowa górna

- kończy się do tyłu od szyjki trzustki
- łączy się z żyłą śledzionową tworząc żyłę wrotna

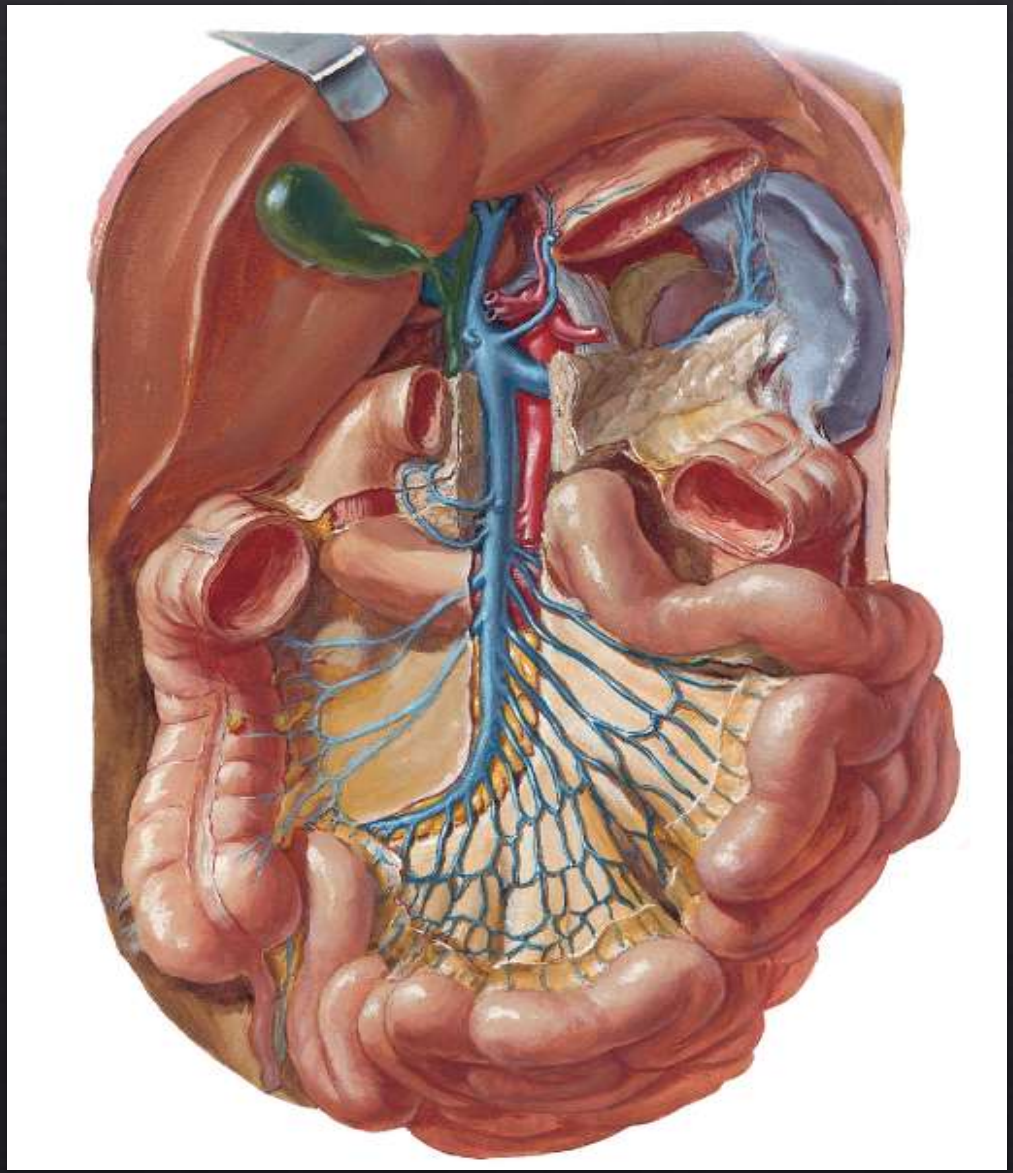

# Odpływ chłonki z jelita cienkiego

- naczynia chłonne biegną między blaszkami krezki
- chłonka przechodzi kolejno przez 3 grupy ww. chłonnych:

- przyjelitowe (juxta-intestinal l.n.)
- krezkowe (mesenteric l.n.) zlokalizowane między arkadami tętniczymi,
- górne środkowe (superior, central mesenteric l.n) zlokalizowane wzdłuż początkowego odcinka t. krezkowej górnej

- z jelita krętego – ww. chłonne krętniczo- okrężnicze

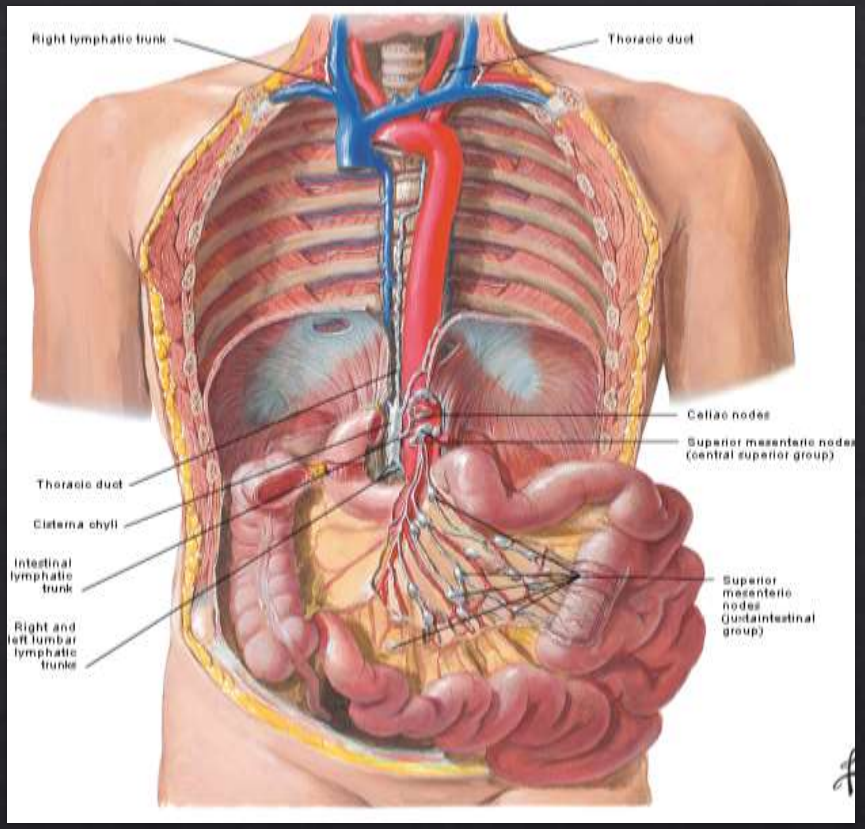


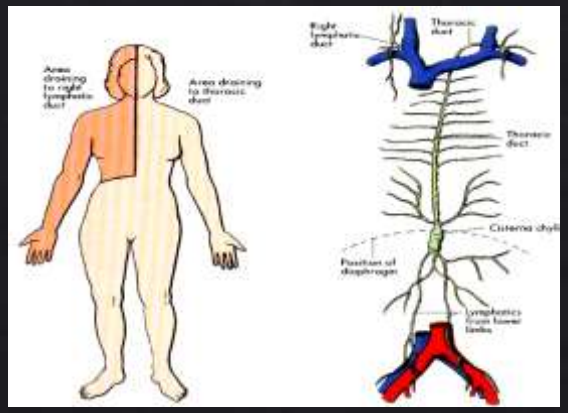

# Unerwienie jelita cienkiego

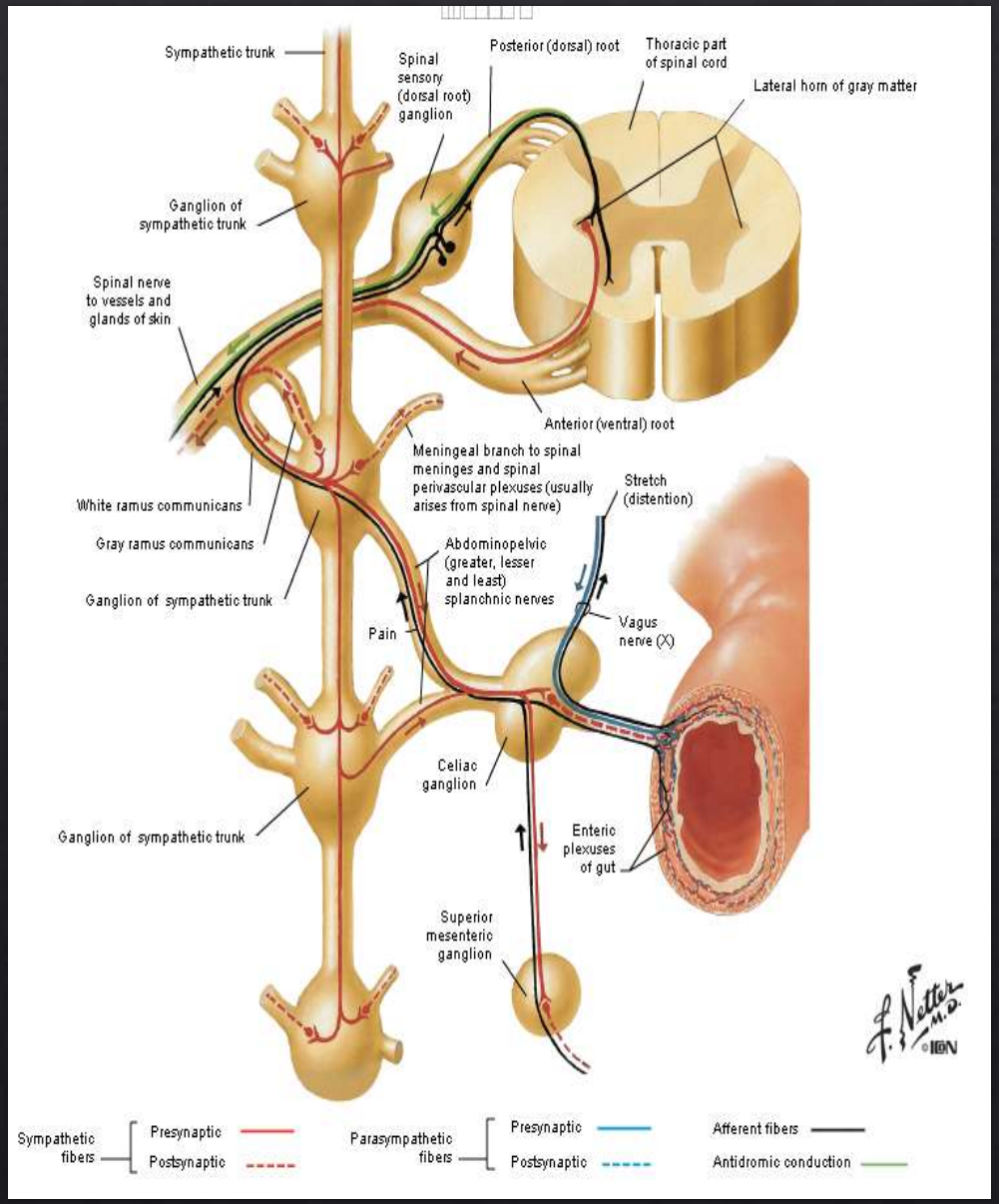


- przedzwojowe włókna współczulne (z n. trzewnego większego i mniejszego) przełączają się w zwojach przedkręgowych trzewnych i krezkowym górnym a następnie dołączają do włókien przywspółczulnych przedzwojowych
- przedzwojowe włókna przywspółczulne z pnia błędnego tylnego tworzą połączenia synaptyczne z neuronami przywspółczulnymi zazwojowymi w ścianie jelita (zwój przywspółczulny wewnętrzny (jelitowy) splot Auerbacha w błonie mięśniowej żołądka i jelit)
- ból trzewny (włókna czuciowe trzewne, dośrodkowe) – okolica pępkowa

# Unerwienie jelita cienkiego

- pobudzenie układu współczulnego – zmniejsza aktywność ruchów perystaltycznych i czynność wydzielniczą jelit, zwęża naczynia krwionośne, zmniejsza lub zatrzymuje trawienie, aktywacja do walki lub ucieczki
- układ przywspółczulny – przywraca trawienie

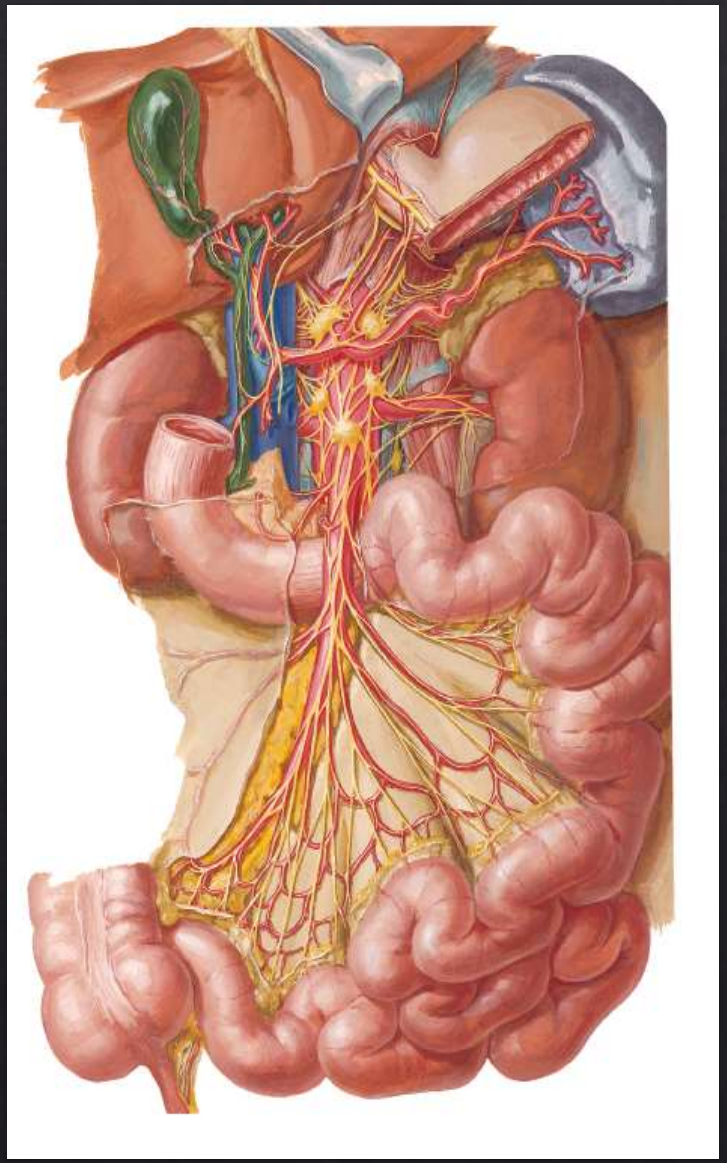

# Jelito grube - Intestinum crassum

- kątnica – cecum:
  z wyrostkiem robaczkowym
  (appendix vermiformis,
  vermiform appendix)
- okrężnica - colon:
  - wstępująca (colon ascendens,
    ascending colon)
  - poprzeczna (colon transversum,
    transverse colon)
  - zstępująca (colon descendens,
    descending colon)
  - esowata (colon sigmoideum,
    sigmoid colon)
- odbytnica – rectum:

  z kanałem odbytu (canalis analis,
  anal canal)

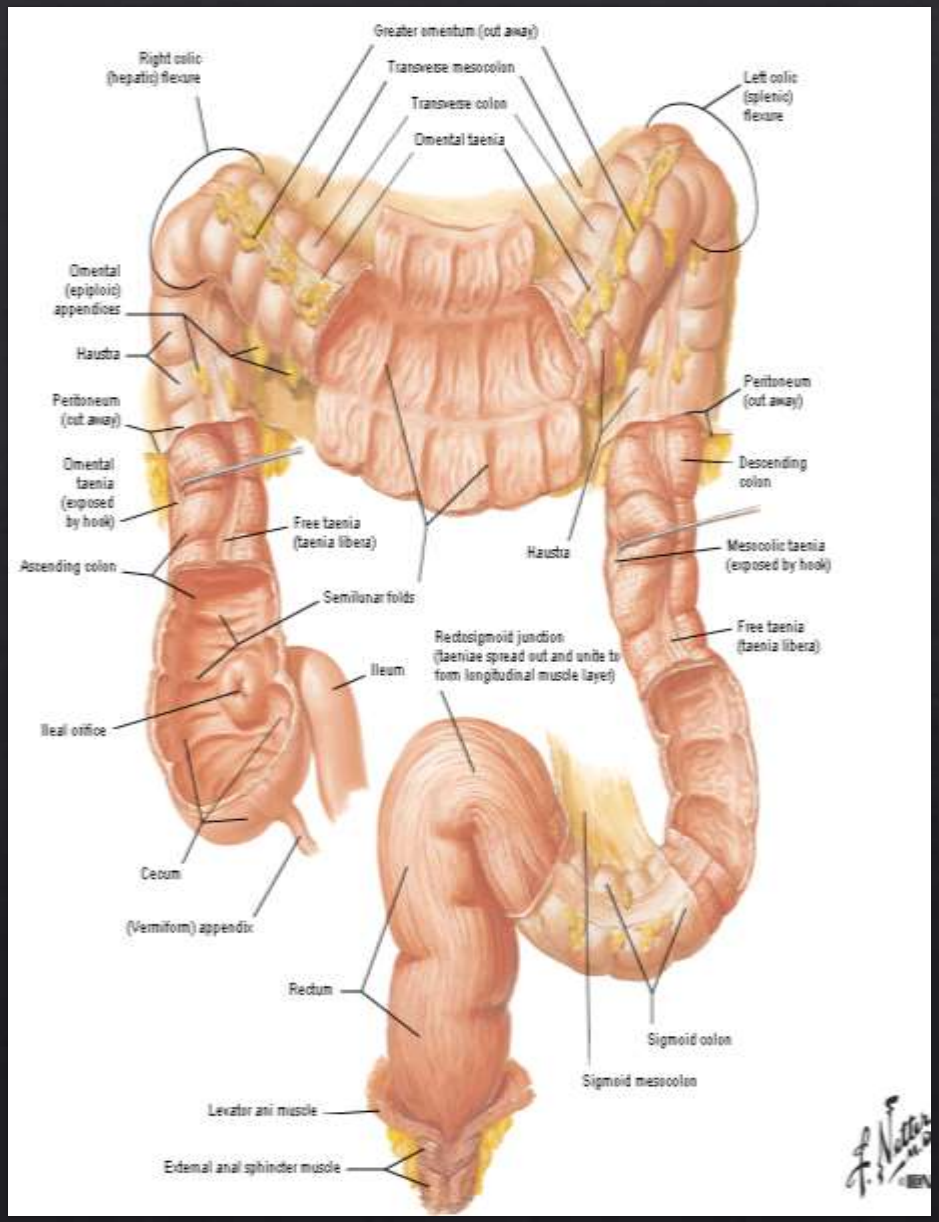

# Typowe właściwości okrężnicy

- taśmy okrężnicy - teniae coli (sieciowa, krezkowa, wolna):
- począwszy od podstawy wyrostka robaczkowego włókna warstwy podłużnej mięśniówki układają się w taśmy szerokości 0,5-1cm zlokalizowane co 1/3 obwodu jelita
- wypuklenia - haustra coli:
- odcinkowe uwypuklenia ściany jelita grubego powstające podczas tonicznego skurczu taśm
- fałdy półksiężycowate – plicae semilunares:
- widziane od światła jelita, odpowiadają granicy między sąsiadującymi wypukleniami
- przyczepki sieciowe – appendix omentalis s. epiploica:
- zrazikowe uwypuklenia błony surowiczej zawierające zmienną ilość tłuszczu

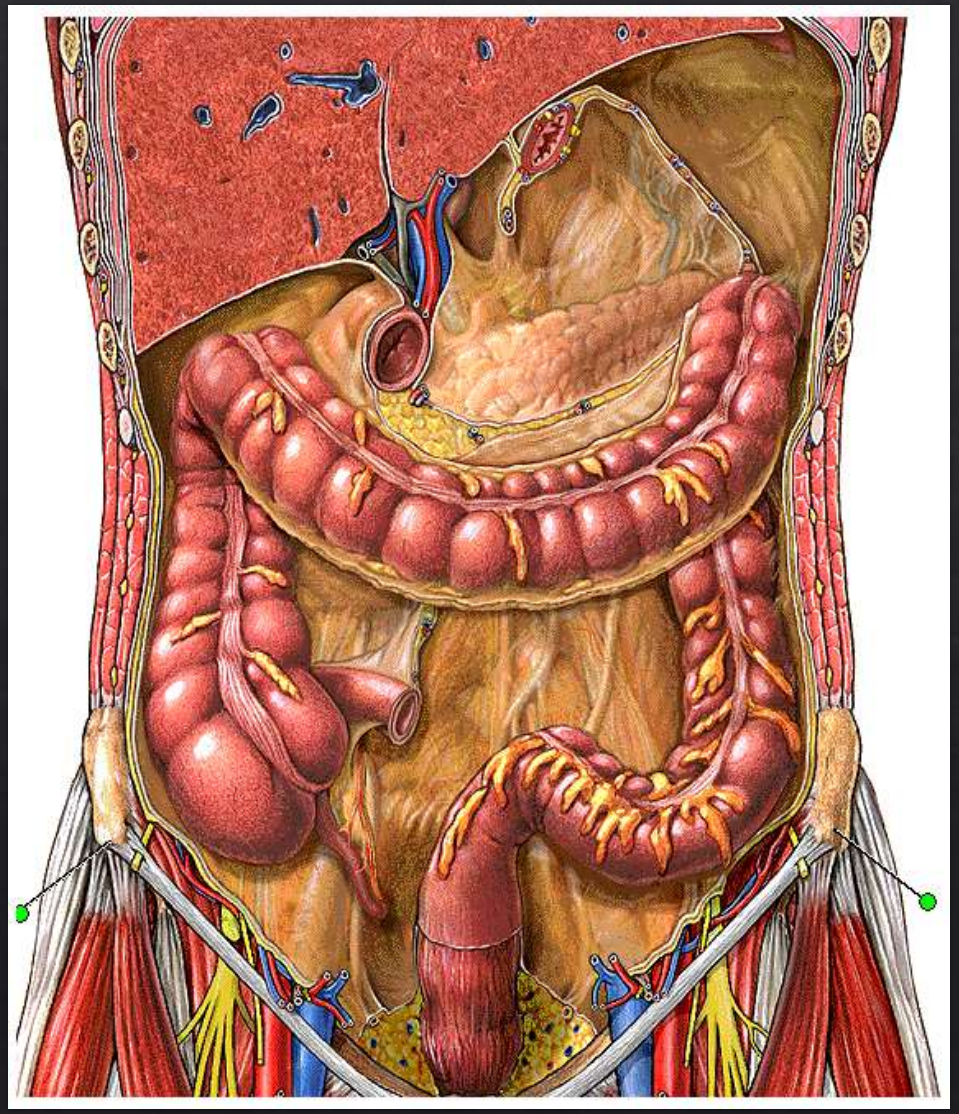

# Kątnica - Cecum

- to pierwsza część jelita grubego
- bez wyraźnej granicy przechodzi w okrężnicę wstępującą
- ślepo zakończone wypuklenie długości i średnicy około 7-8 cm zlokalizowane poniżej zastawki krętniczo-kątniczej
- zlokalizowane w prawym dole biodrowym
- zlokalizowane wewnątrzotrzewnowo

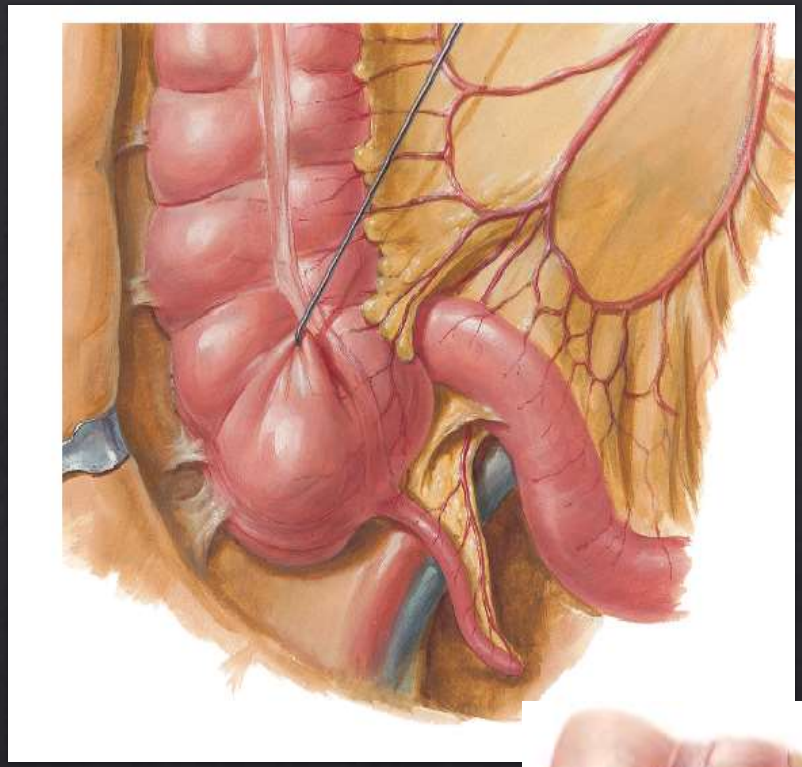

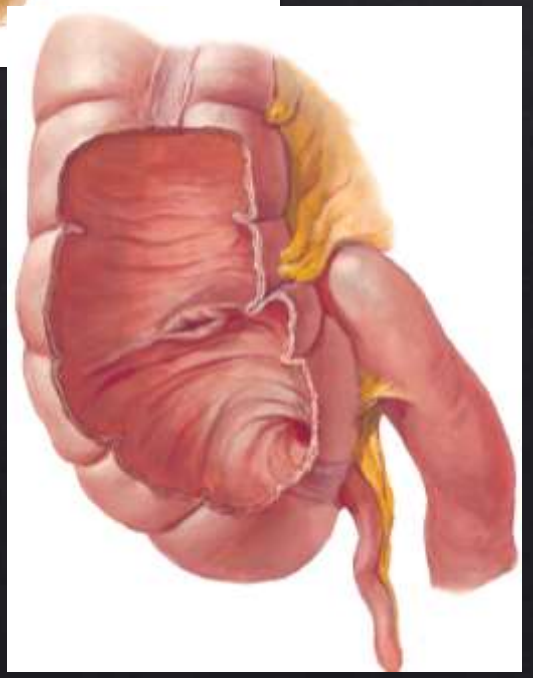

# Ujście krętniczo - kątnicze
# Ostium ileocecale, Ileocecal (ileal) orifice

- końcowy odcinek jelita krętego wpuklajacy się częściowo do światła kątnicy od strony jej lewej ściany
- wytwarza zastawkę krętniczo-kątniczą (zastawka Bauhina)
- ograniczone 2 wyniosłymi fałdami: wargą górną i wargą dolną (labium inferius et superius)
- łączące się wargi wytwarzają poprzeczne fałdy błony śluzowej – wędzidełko przednie i tylne zastawki krętniczo kątniczej (frenulum valvae ileocecalis anterius et posterius)

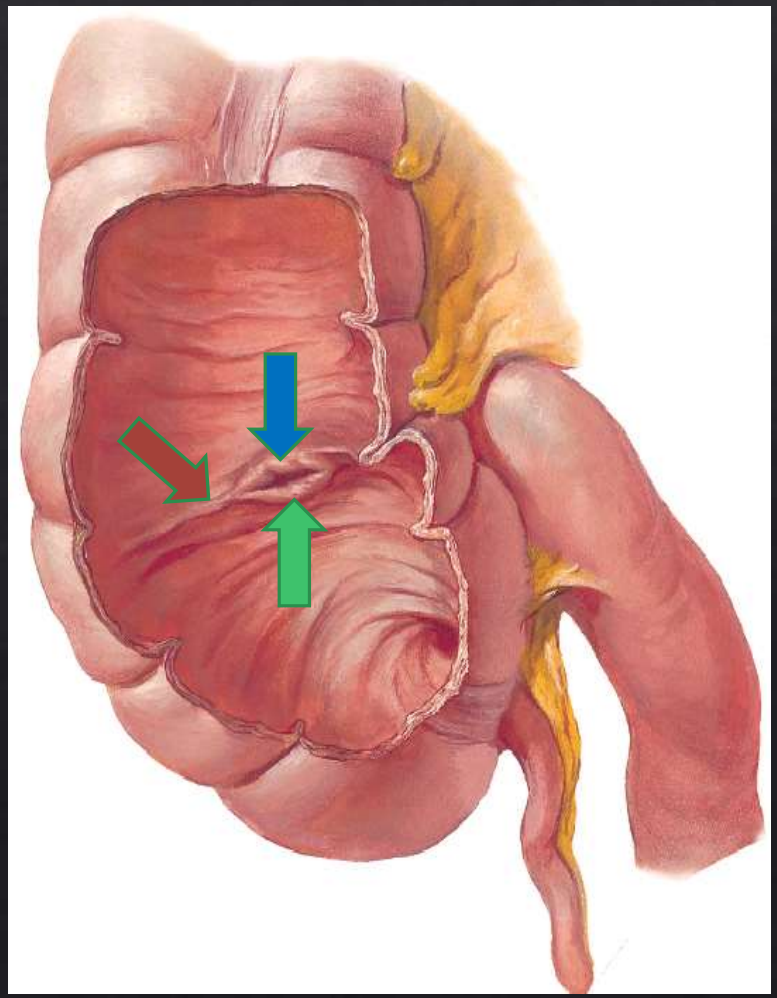

# Zastawka krętniczo – kątnicza, valva ileocecalis

- mięsień okrężny- słabo rozwinięty wokół ujścia
- zastawka raczej nie odgrywa roli zwieracza, który mógłby kontrolować przepływ treści pokarmowej z jelita krętego do kątnicy
- zamknięcie ujścia w wyniku tonicznego skurczu oraz z uwagi na wypukły charakter budowy zastawki stanowi ona mechanizm zastawkowy zapobiegający zarzucaniu treści z kątnicy do jelita krętego

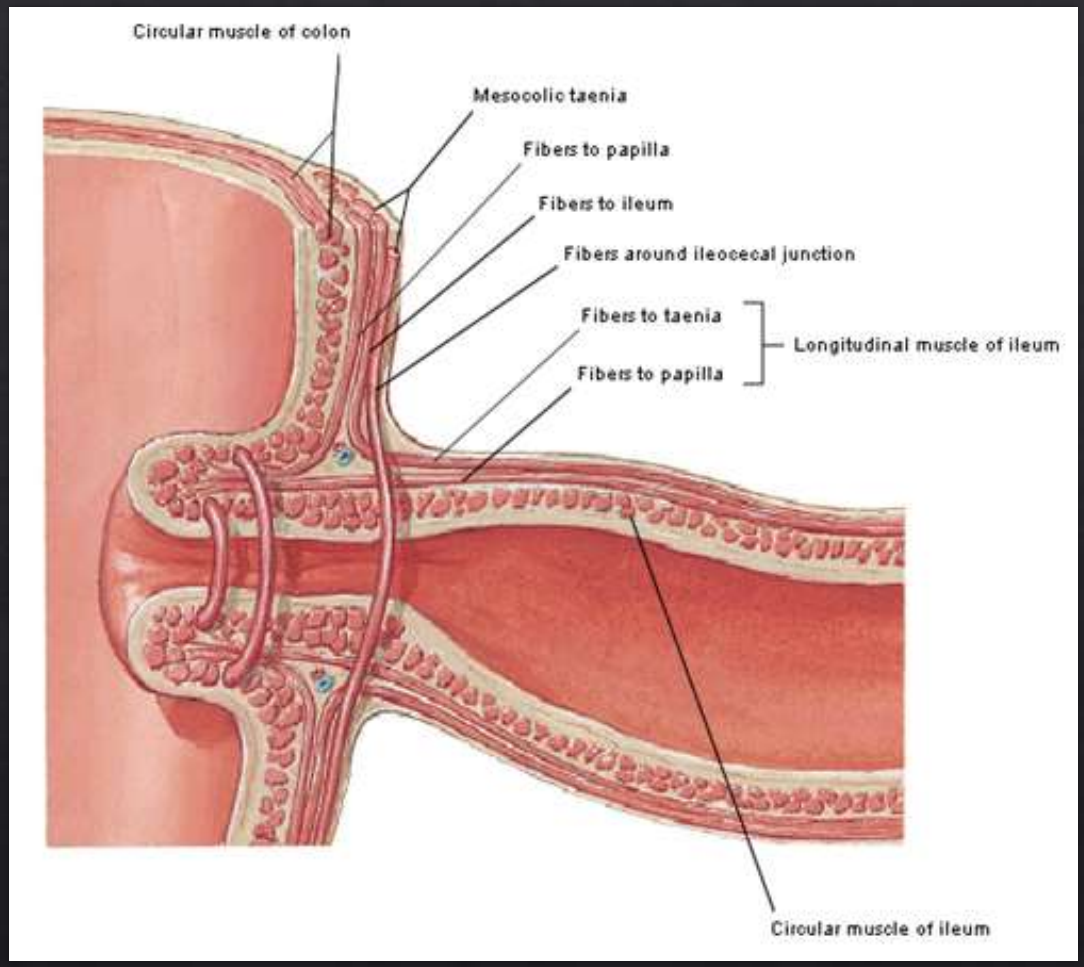

# Wyrostek robaczkowy - appendix vermiformis, vermiform appendix

- to ślepo zakończony wyrostek kątnicy
- 6-10 cm długości (może osiągać nawet 33 cm)
- zlokalizowany na tylno-przyśrodkowej ścianie jelita ślepego poniżej zastawki Bauhina
- posiada krótką trójkątną w kształcie krezkę wyroska robaczkowego - mesoappendix

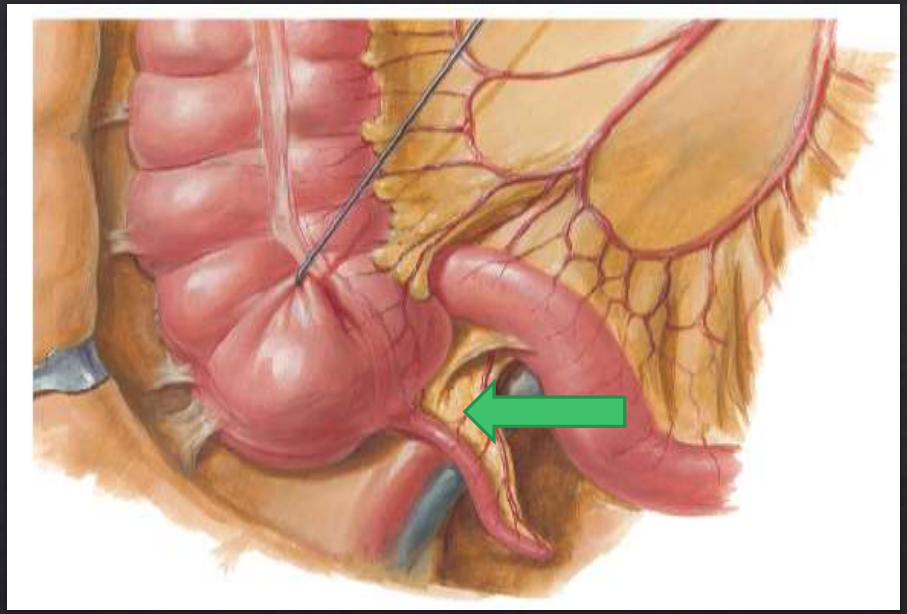

# Położenie wyrostka robaczkowego

- bardzo zmienne
- najczęściej zakątniczo w kierunku prawego zgięcia okrężnicy (64%) lub prawego dołu biodrowego (32%)
- inne lokalizacje: podkątniczo, przykątniczo, przed, za lub pod końcowym odcinkiem jelita krętego
- anatomiczne położenie (oraz długość) wyrostka robaczkowego determinuje objawy jakie towarzyszą jego zapaleniu

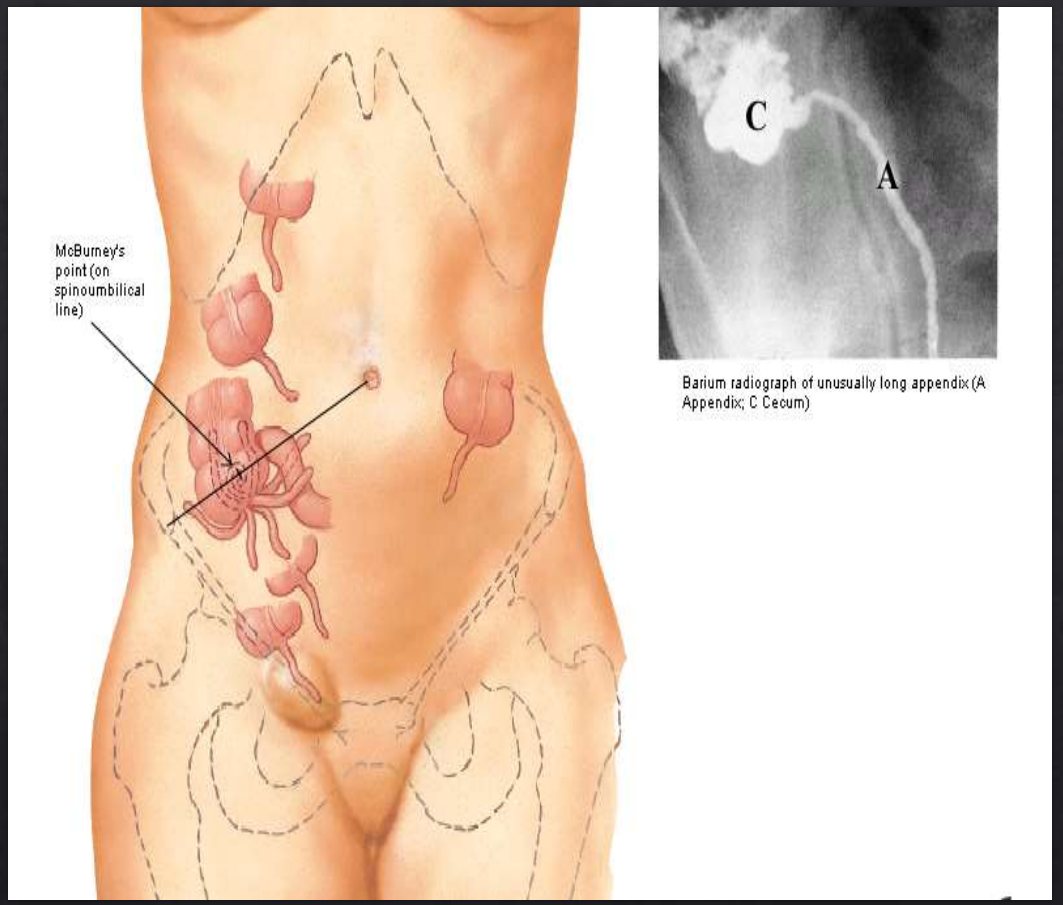

# Podstawa wyrostka robaczkowego – tkliwość w dwóch punktach

- Punkt McBurneya: zlokalizowany w 1/3 odległości między przednim górnym prawym kolcem kości biodrowej a pępkiem
- Punkt Lanza: na linii łączącej kolce biodrowe przednie górne w 1/3 odległości między nimi, po stronie prawej

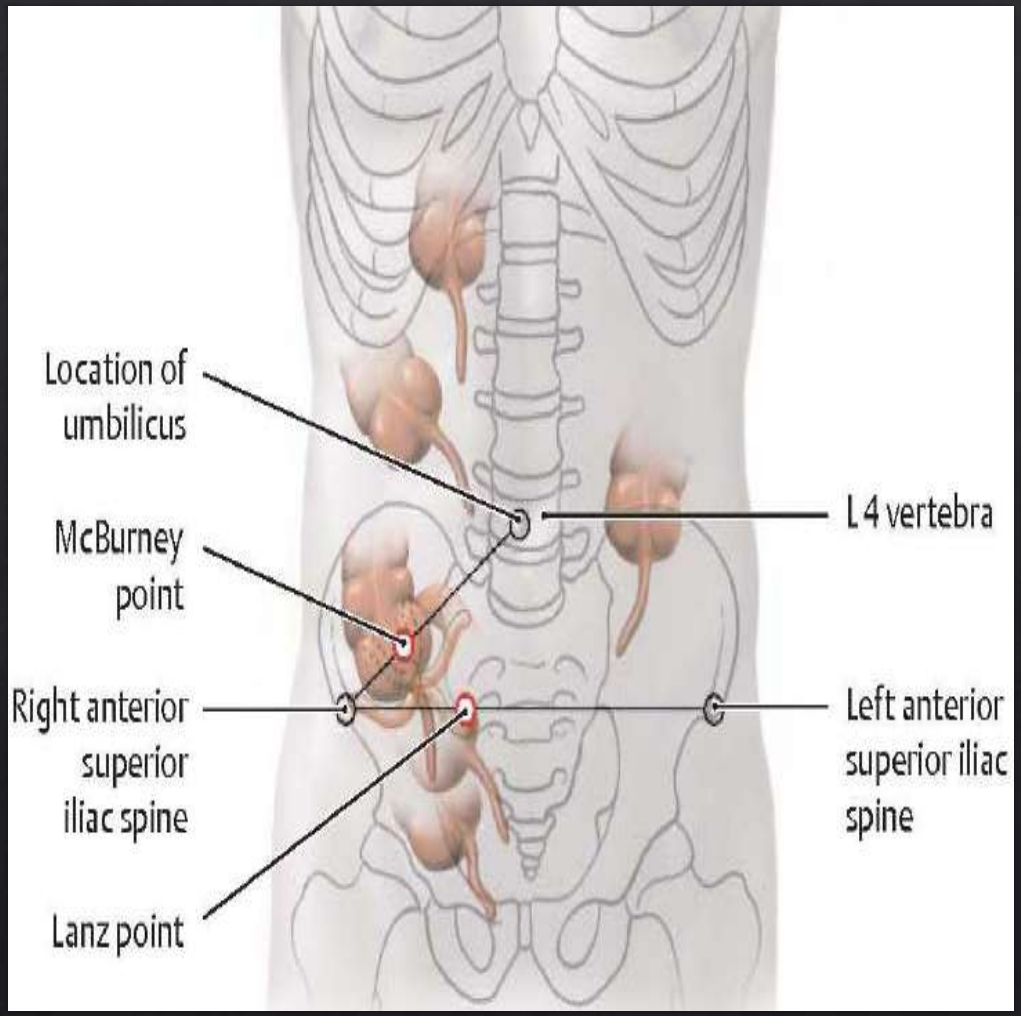

# Unaczynienie kątnicy

- tętnica krętniczo-okrężnicza - arteria ileocolica, ileocolic artery (końcowa gałąź t. krezkowej górnej) oddaje:

- t. wyrostka robaczkowego (a. appendicularis)
- t. kątniczą przednią i tylną
- gał. krętniczą
- gał. okrężniczą

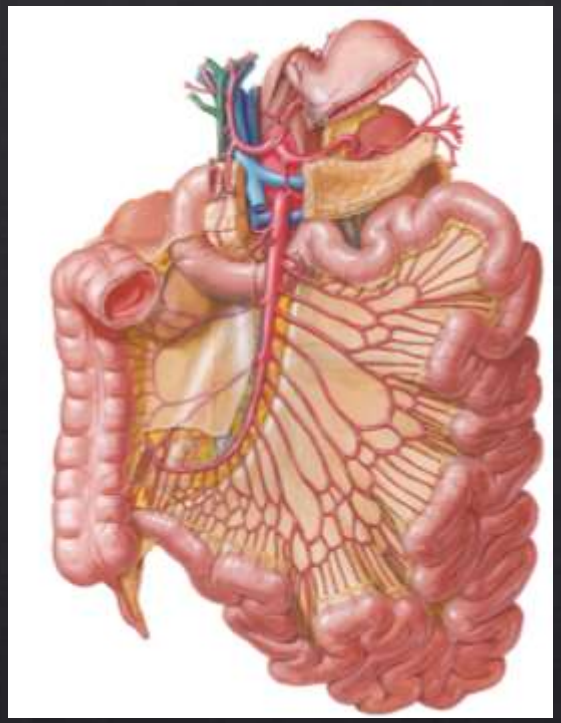

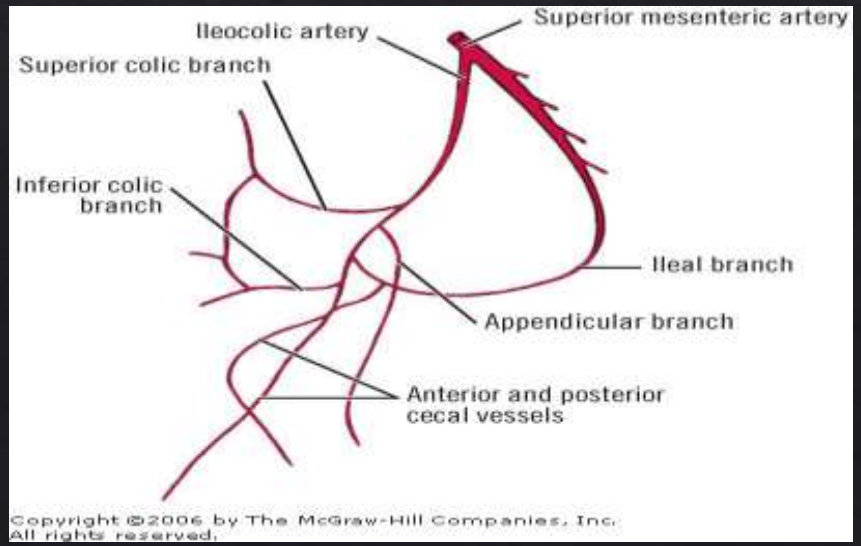

Copyright ©2006 by The McGraw-Hill Companies, Inc. All rights reserved.