

# Badanie fizykalne jamy brzuszej

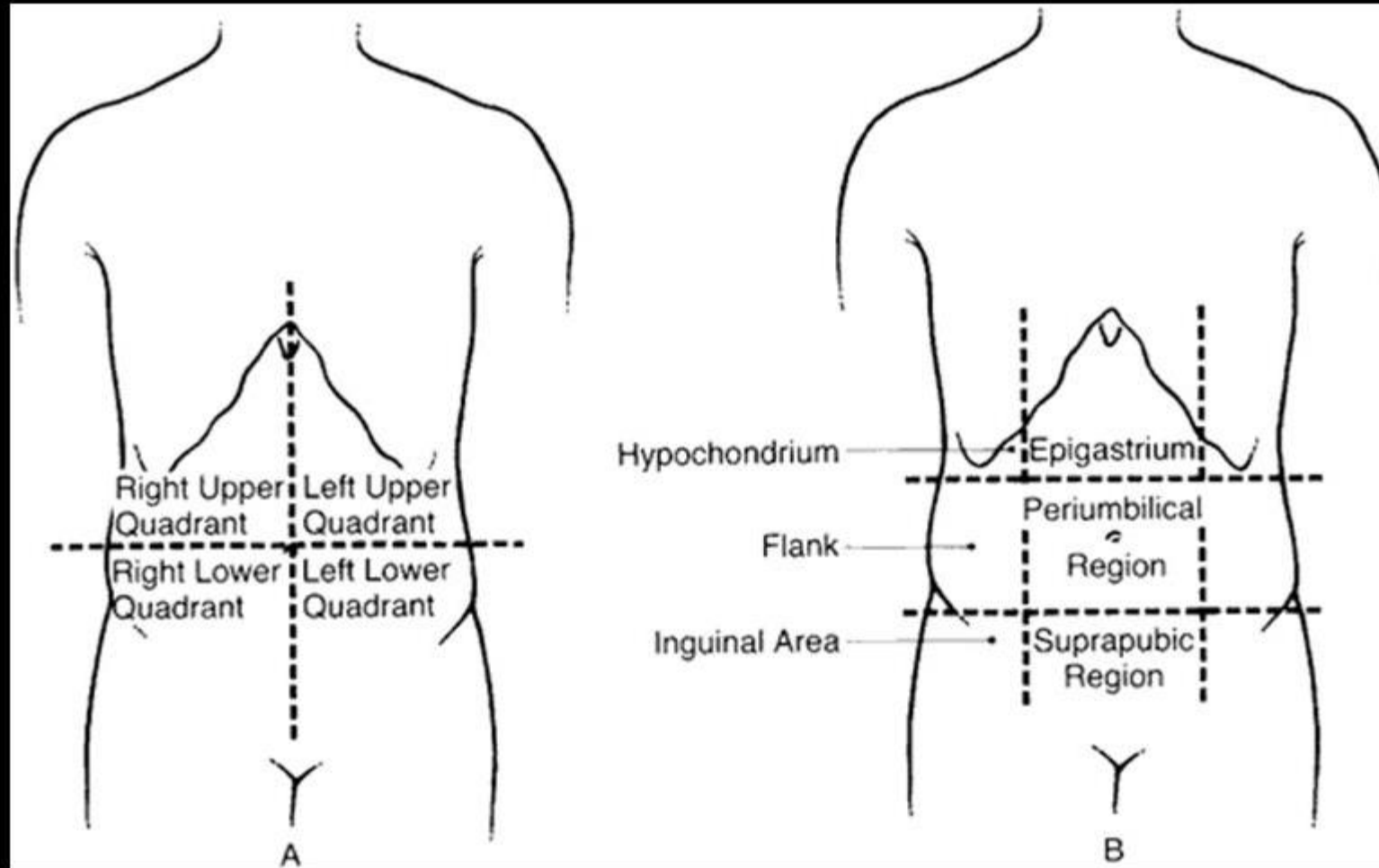
# Badanie fizykalne jamy brzusznej

- Na badanie fizykalne jamy brzusznej składa się oglądanie, osłuchiwanie, opukiwanie i badanie palpacyjne brzucha z uwzględnieniem badania objawów otrzewnowych, objawu Chełmońskiego i objawu Goldflama

# Badanie palpacyjne jamy brzusznej

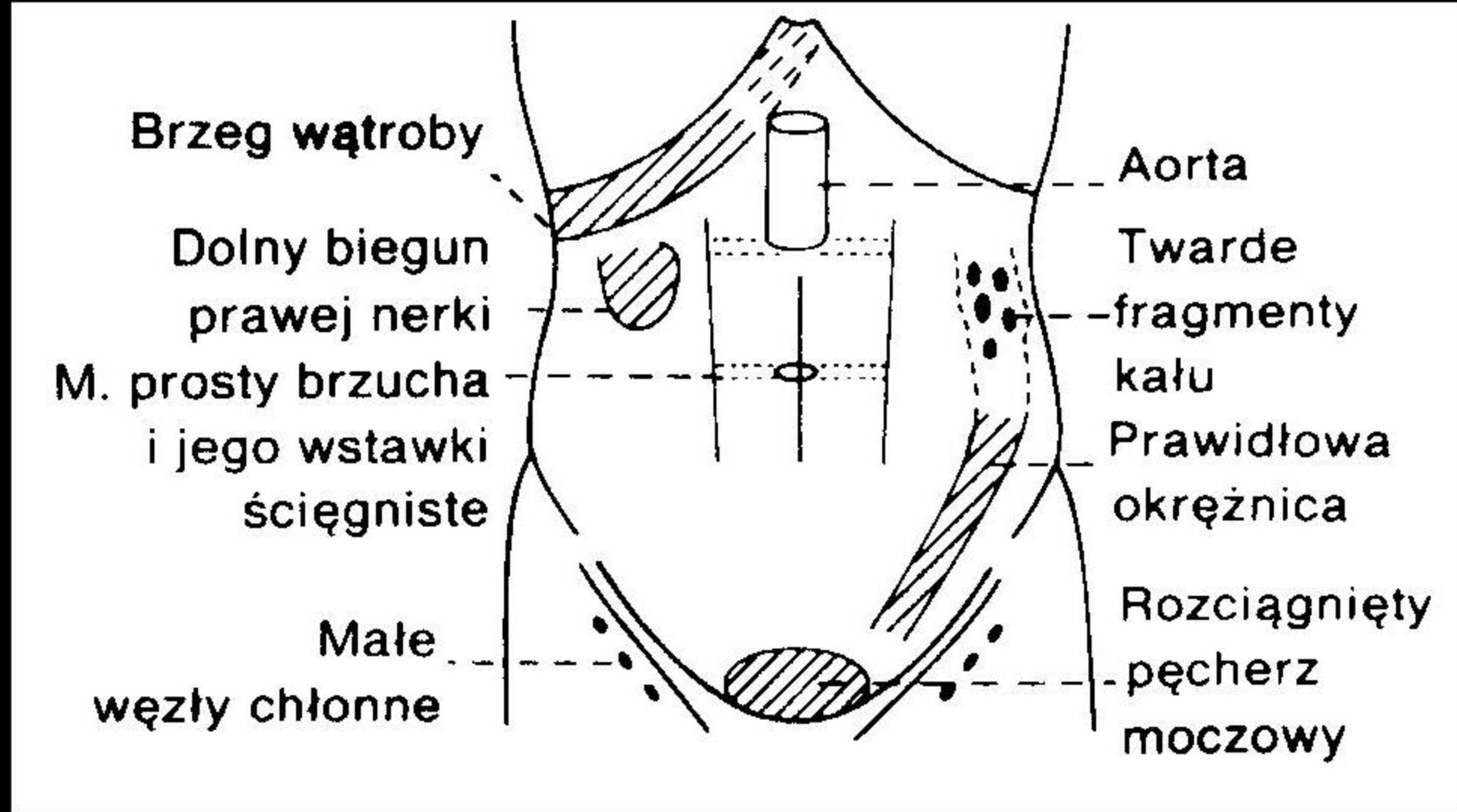
- Badanie palpacyjne jamy brzusznej polega na wykonywaniu opuszkami palców ruchów wahadłowych, przesuwając dłoń badającą wzdłuż esicy. Po zakończeniu palpacji esicy badaniem obejmuje się pozostałe odcinki okrężnicy. Badanie kończy się w prawym dolnym kwadrancie, w okolicy kątnicy i wyrostka robaczkowego, następnie sprawdza się obecność objawów otrzewnowych – Blumberga i Rovsinga oraz objawów Chełmońskiego i Goldflama

# Okolice brzucha

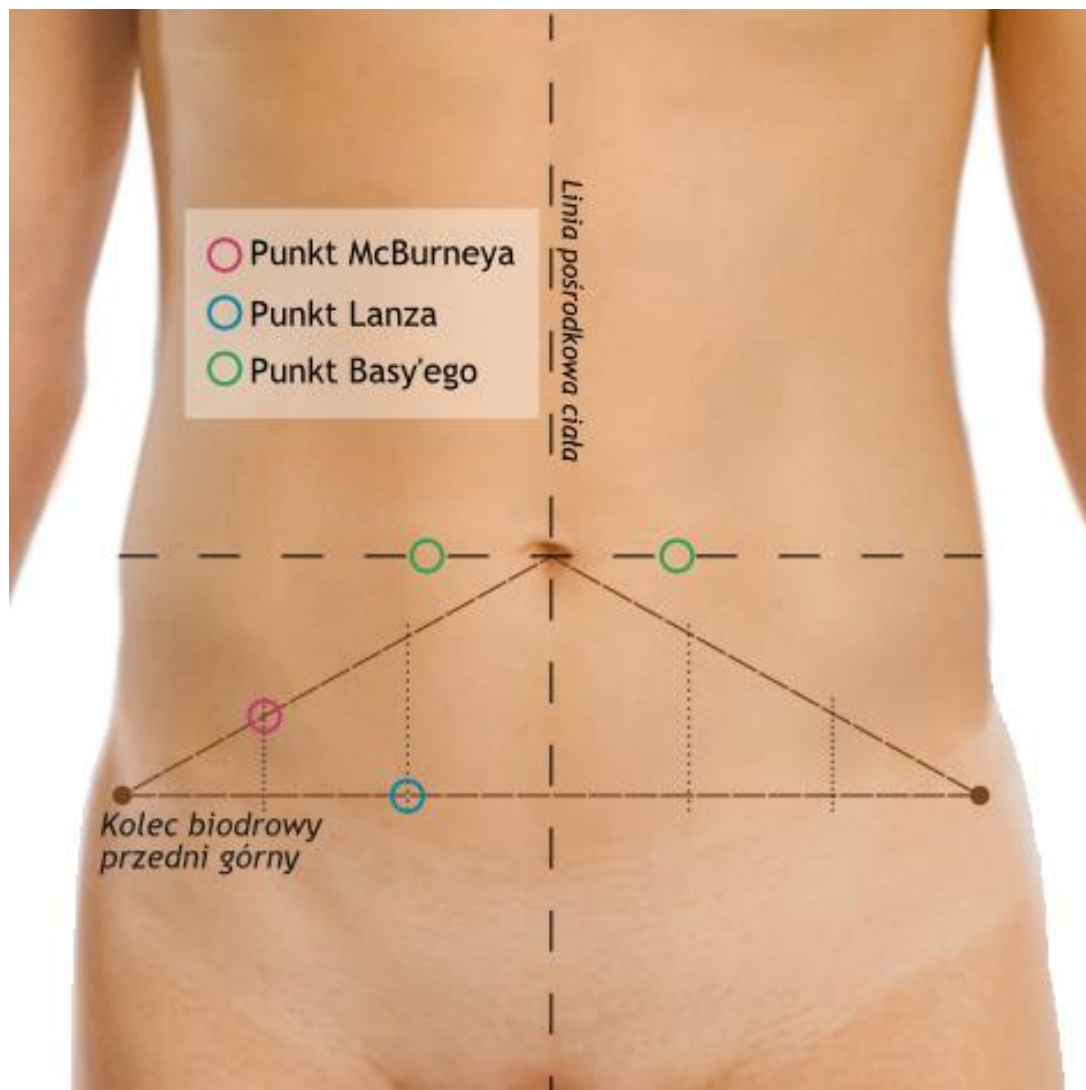


# OBMACYWANIE

cechy palpacyjne mieszczące się w normie



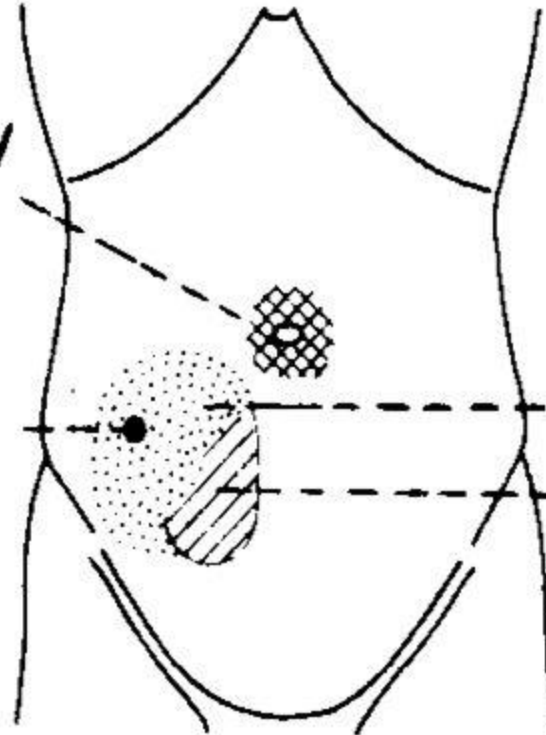
# Położenie wyrostka robaczkowego



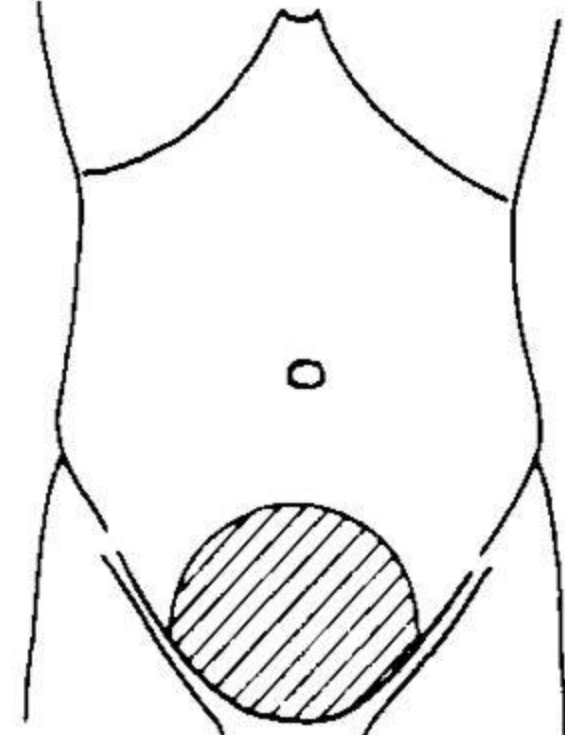
# OBMACYWANIE

Ból początkowy

Punkt dużej  
wrażliwości  
uciskowej  
(punkt  
McBurneya)



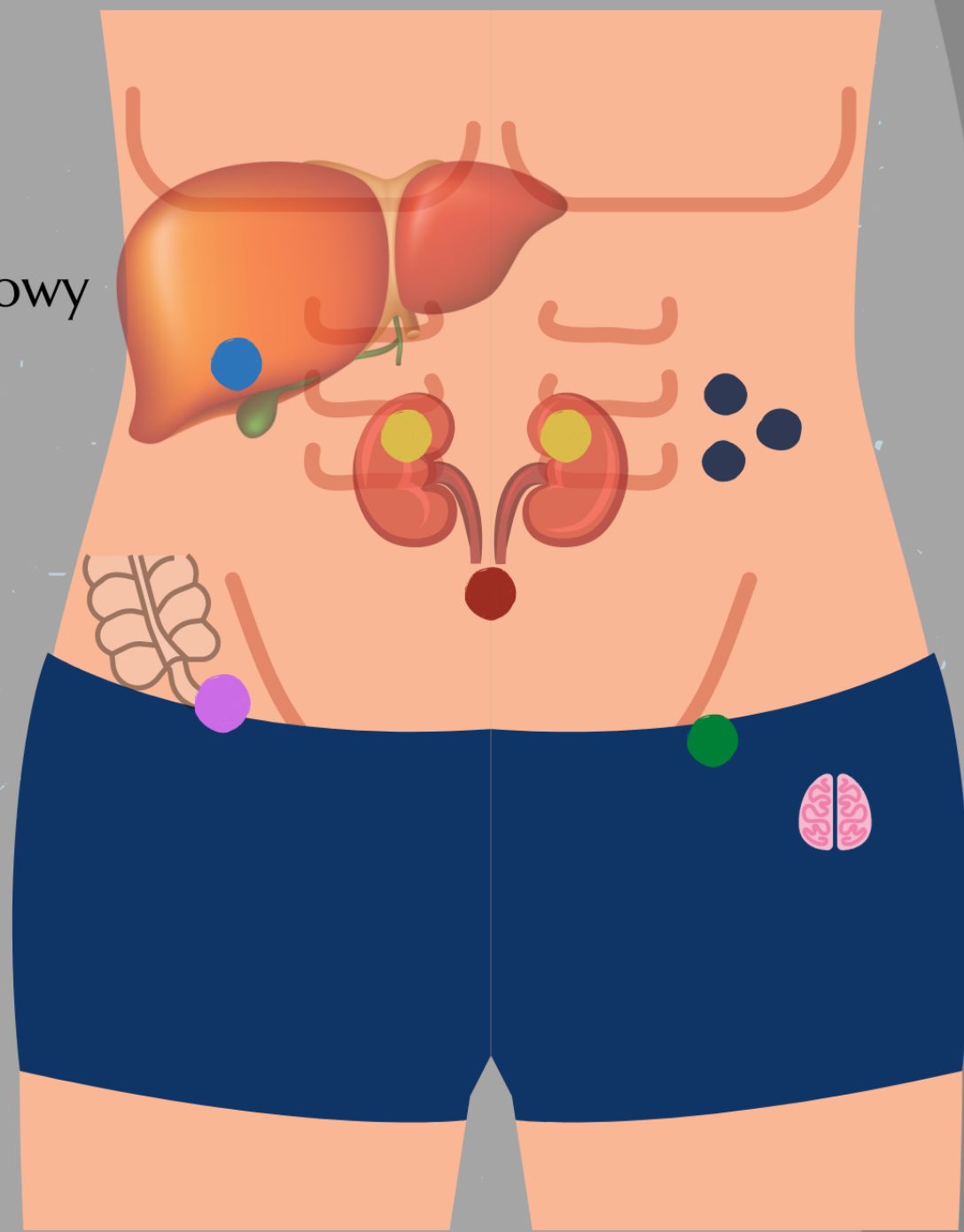
Obszar  
obrony  
mięśniowej  
Guz?



Ból, bolesność uciskowa, obrona  
mięśniowa i guz u pacjenta z ostrym  
zapaleniem wyrostka robaczkowego  
i ropniem okołorobaczkowym

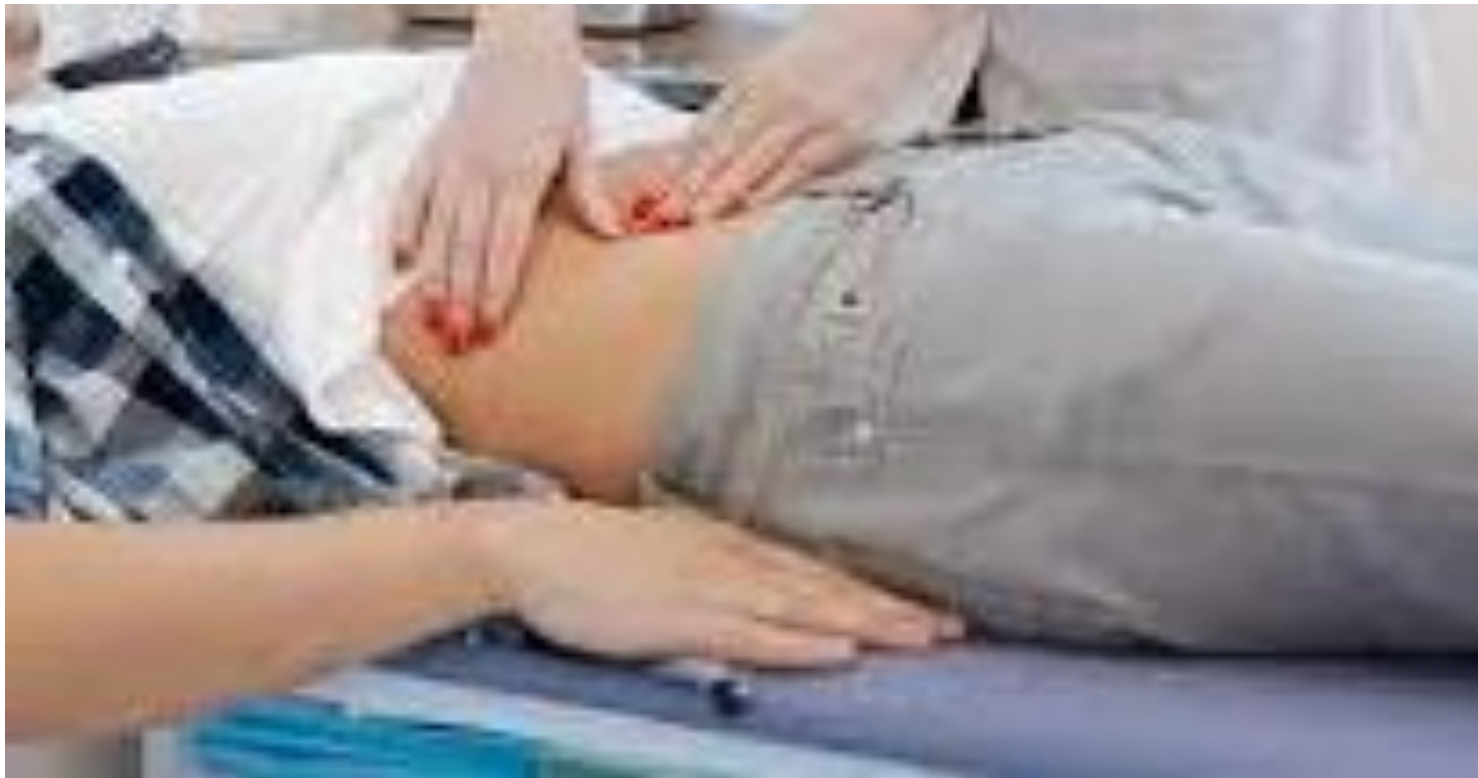Guz wychodzący z miednicy  
(pęcherz, guz macicy lub jajnika)

- objaw Goldflama- nerki
- objaw Chełmońskiego }  
● objaw Courvoisier } pęcherzyk żółciowy
- objaw Rovsinga- lewy dół biodrowy
- objaw Cullena- okolica pępka
- objaw Jaworskiego- okolica  
wyrastka robaczkowego
- objaw Blumberga }  
●● objaw Dunphy'ego } cała jama brzuszna

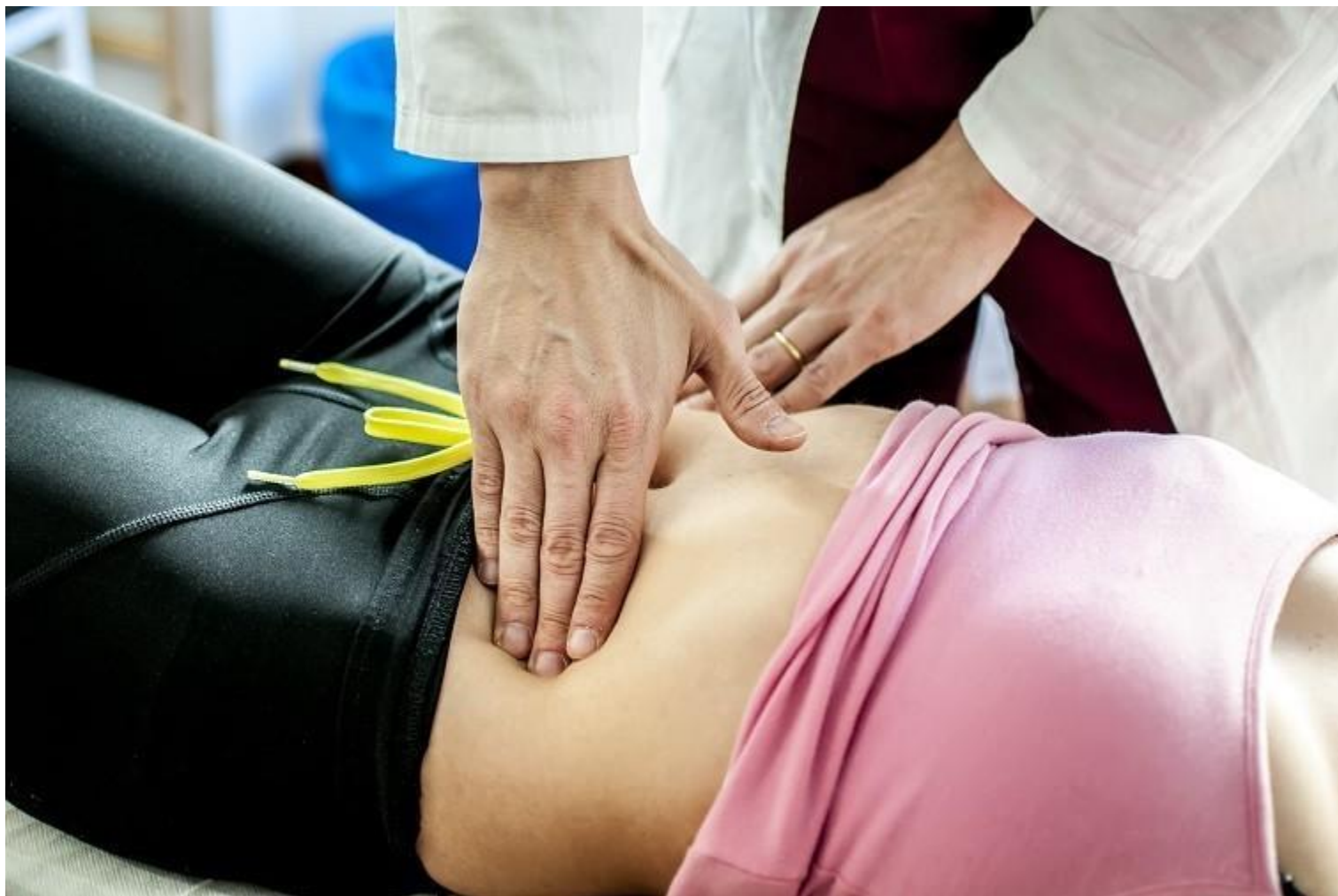



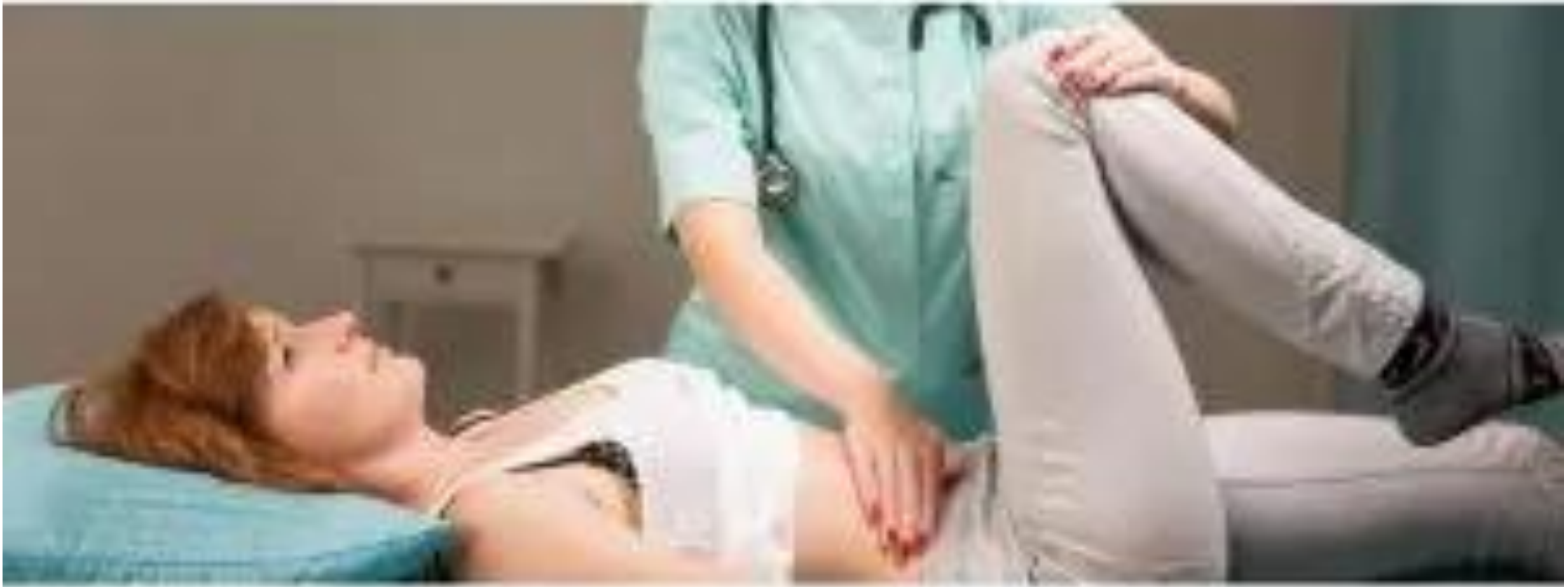# Objaw Blumberga



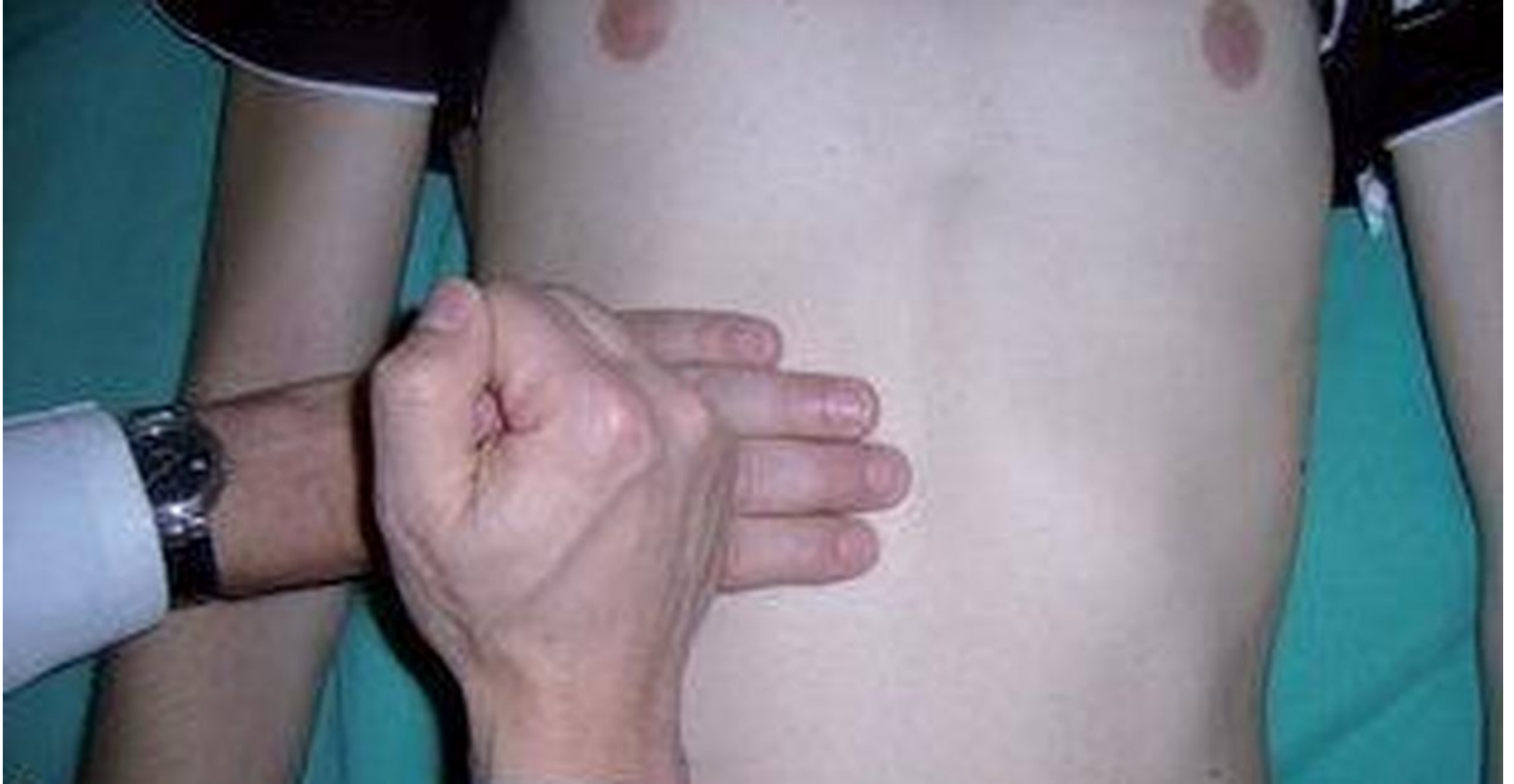# Objaw Rovsinga



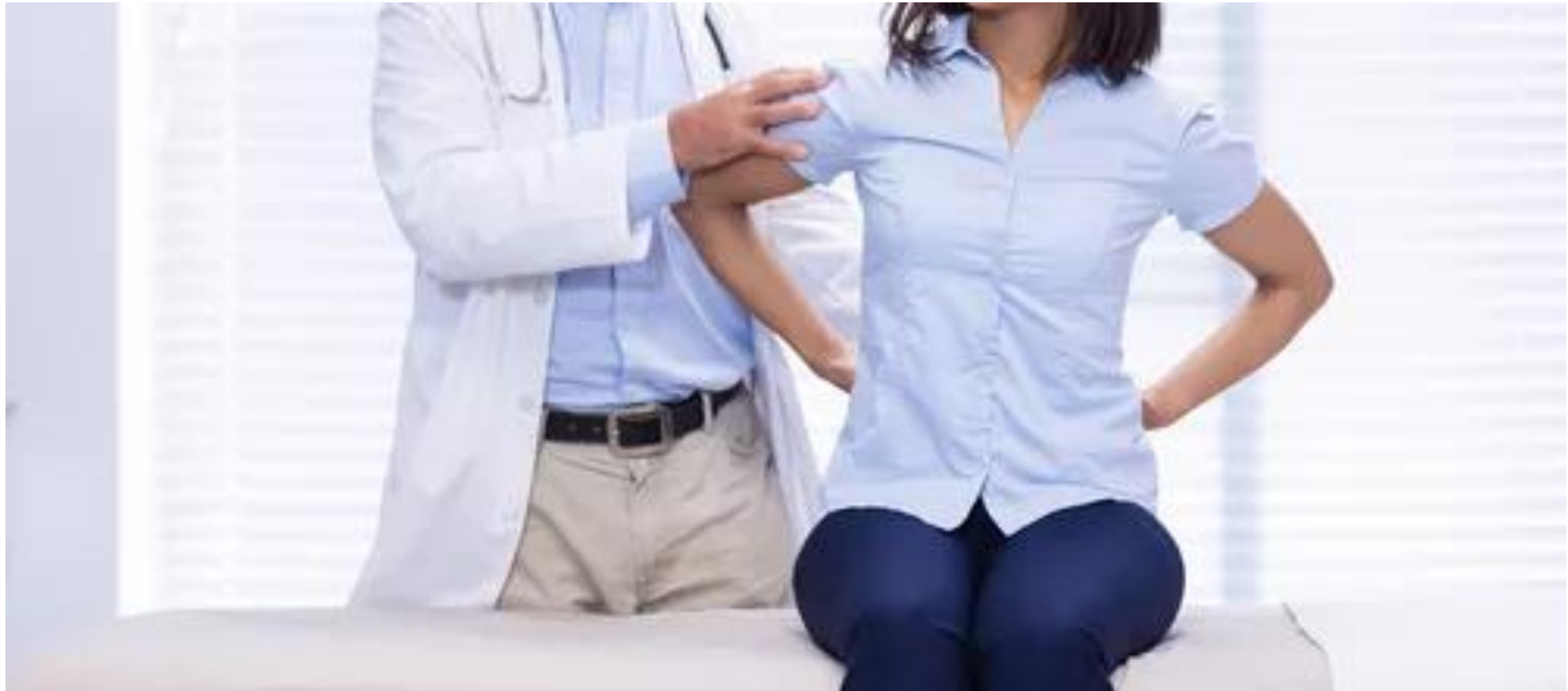# Objaw Jaworskiego

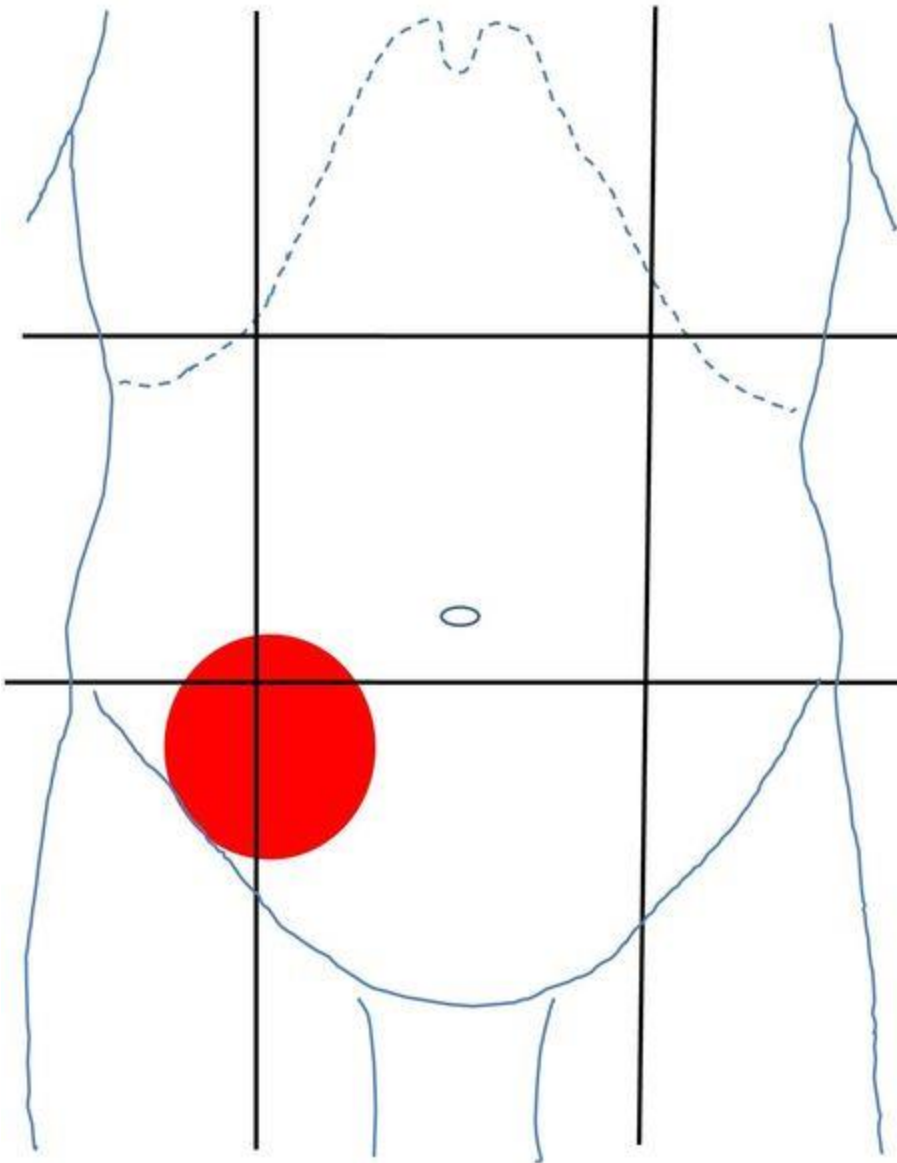


# Objaw Chełmońskiego



# Objaw Goldflama





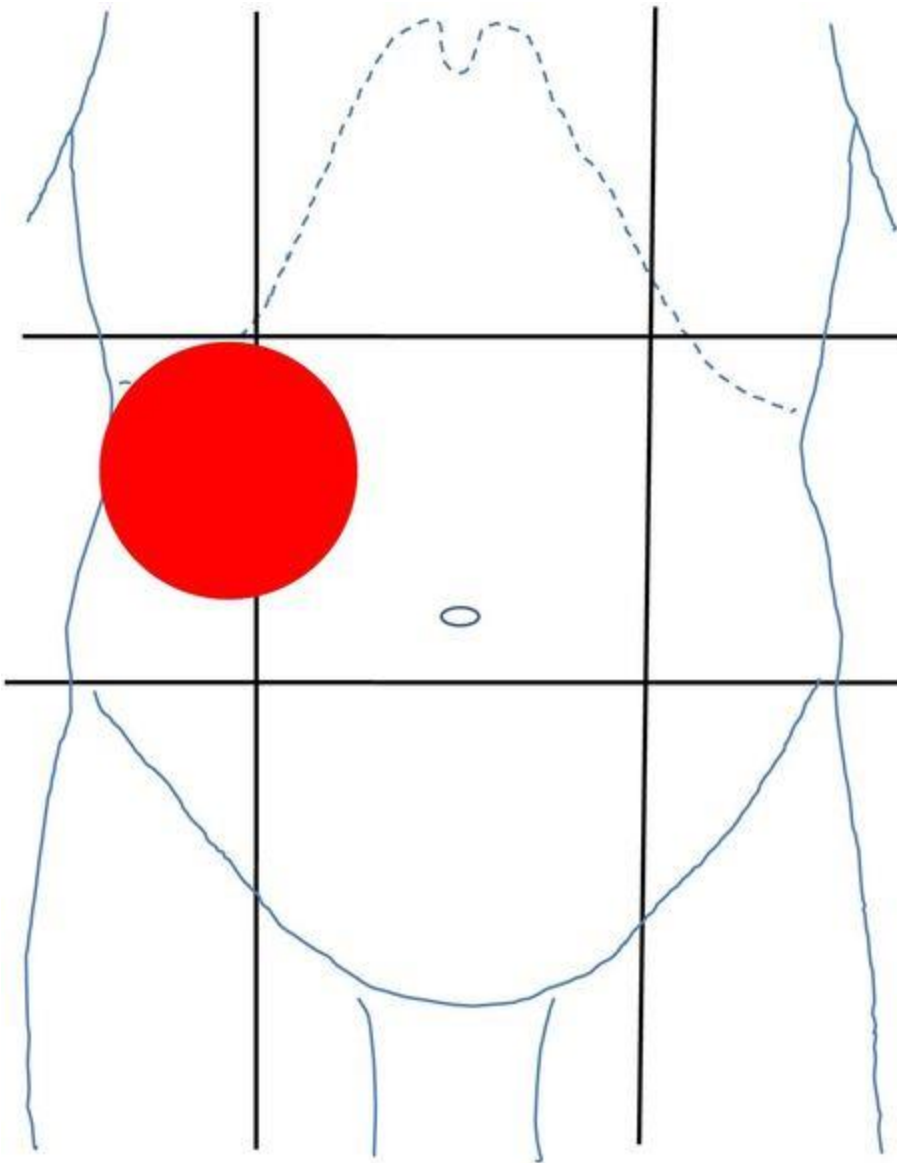
### **Dodatni objaw Blumberga**

- ostre zapalenie wyrostka robaczkowego
- patologia przydatków:
  - zapalenie przydatków
  - pęknięcie jajowodu
  - skręcenie uszypułowanej torbieli jajnika
- Zapalenie uchyłku Meckela
- Żółciowe zapalenie otrzewnej

### **Ujemny objaw Blumberga**

- choroba Leśniowskiego-Crohna
- kolka nerkowa
- ostre zapalenie odmiedniczkowe nerek

**Bóle zlokalizowane w prawej okolicy biodrowej**



### **Dodatni objaw Blumberga**

- ostre zapalenie pęcherzyka żółciowego
- ostre zapalenie wyrostka robaczkowego położonego wysoko
- perforacja:
  - wrzodu żołądka
  - wrzodu dwunastnicy
  - okrężnicy

### **Ujemny objaw Blumberga**

- kamica pęcherzyka żółciowego z zaklinowanym kamieniem
- zapalenie (głowy) trzustki
- choroby wątroby (ropień, ostry zastój)
- kolka nerkowa
- zapalenie opłucnej, zatorowość płucna
- napad porfirii
- ropień podprzeponowy

**Bóle zlokalizowane w prawym podżebrzu**